

УДК:636.085.52/.58.25/086.7

ОСОБЛИВОСТІ ГІСТОЛОГІЧНОЇ БУДОВИ ПЕЧІНКИ КУРЕЙ-НЕСУЧОК ЗА ВИКОРИСТАННЯ ВІТАМІННО-АМІНОКИСЛОТНО-МІНЕРАЛЬНО-ЖИРОВОГО КОМПЛЕКСУ**ОРИЩУК О. С.**, асистент**ЦАП С.В.**, к. с.-г. наук, доцентДніпропетровський державний аграрно-
економічний університет

м. Дніпропетровськ

tsap.svetlana@mail.ru

Визначена ефективність використання вітамінно-амінокислотно-мінерально-жирового комплексу (ВАМЖК) у складі комбікорму та його вплив на гістологічну будову тканин печінки курей-несучок.

Встановлено, що згодовування кормової добавки з введенням пальмового жиру у складі комбікорму піддослідній птиці не викликало негативного впливу на гістологічні показники печінки курей-несучок у II дослідній групі, тоді як в III та IV дослідних групах відмічаються деструктивні зміни з дискомплексацією паренхіми печінки

Кури-несучки, печінка, морфологія, гістологія

Постановка проблеми. Використання жирів як джерела енергії і незамінних жирних кислот має важливе значення у годівлі сільськогосподарської птиці. Нестача їх призводить до затримки росту, до зниження продуктивності та погіршення якості продукції.

Сучасна технологія тваринництва підвищує ризик виникнення у тварин метаболічних розладів. Найбільшого навантаження зазнає печінка, яка приймає пряму чи опосередковану участь у всіх видах обміну, а функціональні зміни гепатоцитів призводять до виникнення порушень як у системах органів, так і організмі в цілому [7, 8].

Аналіз вітчизняних і зарубіжних наукових публікацій свідчить про те, що в усьому світі ведеться пошук нових високоенергетичних кормових добавок, які могли би бути джерелом енергії за рахунок використання жирів рослинного походження. Особлива увага приділяється більш дешевим видам кормової сировини із нетрадиційних джерел надходження жирів рослинного походження, в першу чергу це стосується використання пальмового жиру [2, 4].

Вітчизняні та зарубіжні науковці повідомляють, що данні про морфологію печінки курей-несучок маловивчені та носять фрагментарний характер. Недостатньо вивчений морфогенез печінки у птиці в найбільш критичні етапи та фази постнатального онтогенезу.

Метою наших досліджень було дослідити гістологічну будову печінки курей-несучок за згодовування у складі комбікорму вітамінно-амінокислотно-мінерально-жирового комплексу із введенням до його складу пальмового жиру.

Матеріал і методи дослідження. Для досягнення поставленої мети проведено науково-господарський експеримент в умовах приватної виробничої фірми “Агроцентр” Дніпропетровської області. Відбір курей-несучок для наукового дослідження провели згідно методики [3, 5]. Для експерименту відібрали чотири групи курей-несучок кросу “NOVOgen brawn”, по 50 голів у кожній, які сформували за принципом аналогів, враховуючи вік, живу масу та продуктивність.

Схема проведення наукового експерименту наведена у таблиці 1.

Гістологічні зрізи печінки курей-несучок виготовляли згідно загальноприйнятих методик у лабораторії гістології, імуноцитохімії і патоморфології НДЦ біобезпеки і екологічного контролю ресурсів АПК Дніпропетровського державного аграрно-економічного університету [1]. Зразки печінки для досліджень відбирали з однієї ділянки правої частки органу і фіксували в 10% водному розчині формаліну. Загальну структуру печінки вивчали на препаратах, забарвлених гематоксиліном і еозином, з використанням мікроскопу LeicaD-

Таблиця 1. Схема науково-господарського експерименту

Група	Кількість голів у групі	Умови проведення дослідів	
		Підготовчий період (5 діб)	Основний період (120 діб)
I – контрольна	50	ПК	Повнораціонний комбікорм (ПК)
II – дослідна	50	ПК	ПК + 2 % В А М Ж К замість аналогічної кількості соєвої макухи (2 %)
III – дослідна	50	ПК	ПК + 3 % В А М Ж К замість аналогічної кількості соєвої макухи (3 %)
IV – дослідна	50	ПК	ПК + 4 % В А М Ж К замість аналогічної кількості соєвої макухи (4 %)

M1000x200. Для фотографування гістопрепаратів використовували цифровий фотоапарат Olympus C-460 ZOOM [1].

Результати дослідження. Піддослідним курям-несучкам згодовували повнораціонні комбікорми, збалансовані за всіма поживними речовинами згідно з рекомендованими нормами для кросу NOVOgen brown. Склад комбікорму, що використовувався для годівлі курей-несучок, наведено у таблиці 2.

Аналіз хімічного складу та поживності комбікормів, які згодовували курям-несучкам з різним відсотком ВАМЖК, свідчить про те, що вони повністю забезпечували курей-несучок енергією, поживними та біологічно активними речовинами згідно з нормами годівлі.

У складі комбікорму для курей-несучок контрольної та II, III і IV дослідних груп набір та кількість інгредієнтів були однаковими, тільки

Таблиця 2. Рецепти комбікорму для курей-несучок, %

Показник	Група			
	контрольна	дослідна		
	I	II	III	IV
Кукурудза	54	54	54	54
Соєва макуха	8	6	5	4
Макуха соняшникова	22	22	22	22
Борошно м'ясо-кісткове	5	5	5	5
Кухонна сіль	0,3	0,3	0,3	0,3
Премікс "Міовіт"	1,2	1,2	1,2	1,2
Лізин	0,1	-	-	-
Метіонін	0,1	-	-	-
Монокальційфосфат	0,5	-	-	-
Ракушняк	8,79	9,49	9,49	9,49
Санзим	0,01	0,01	0,01	0,01
Вітамінно-амінокислотномінерально-жировий комплекс (ВАМЖК)	-	2	3	4
Всього:	100	100	100	100

змінювалася кількість соєвої макухи. У структурі кормосуміші переважали зернові корми, а саме зерно кукурудзи – 54 % та соняшникова макуха – 22 %.

Хімічний склад комбікормів, які використовували для годівлі курей-несучок контрольної та дослідних груп, був близьким і різнився за поживністю незначно.

При цьому слід зазначити, що додавання 2 %, 3 % та 4 % ВАМЖК замість соєвої макухи суттєво позначилося на загальній калорійності комбікорму курей-несучок дослідних груп. Слід відзначити, що птиця II, III і IV дослідних груп переважала контрольну групу за цим показником на 2,5 %, 3,4 %, та 5,1 %.

Необхідно відмітити, що обмінна енергія раціону впливає на важливі фізіологічні процеси в організмі птиці. Тому, слід дотримуватись оптимального енерго-протеїнового відношення у раціоні, оскільки підвищення його до 190 призводить до ожиріння і дистрофії печінки, а також зменшення продуктивності в цілому.

Енерго-протеїнове відношення у контрольній групі становило 150, тоді як у II, III і IV дослідних групах відповідно 156, 158, 161, що більше на 4 %, 5,3 % і 7,3 % порівняно до аналогів контрольної групи.

У той же час введення до основного раціону ВАМЖК призвело до незначного зменшення сирого протеїну у раціонах курей дослідних

груп. Вміст протеїну у контролі становив 18,63 % у II, III, IV дослідних групах – 18,47 %, 18,40 і 18,32 %. Таке не суттєве зниження протеїну в дослідних групах пояснюється меншим вмістом сирого протеїну безпосередньо у кормовій добавці.

Введення до комбікорму дослідних груп кормової добавки – ВАМЖК у кількості 2 %, 3 %, 4 % призвело до підвищення рівня сирого жиру. Так, у контрольній групі цей показник становив 5,0 г, тоді як у дослідних – 5,8-6,5 г.

Важливе значення у годівлі курей-несучок має мінеральне живлення, особливо наявність у раціоні кальцію та фосфору і їх співвідношення. Включення ВАМЖК до раціону курей-несучок II, III, IV дослідних груп сприяло підвищенню вмісту кальцію відповідно на 7,0 %, 12,9 % і 14,0 % відповідно. За вмістом фосфору, комбікорм птиці контрольної та дослідних груп істотно не відрізняється між собою.

Протеїнова повноцінність годівлі птиці досягається не тільки завдяки сирому протеїну, а насамперед наявності у раціоні набору необхідної кількості незамінних амінокислот. Завдяки введенню вітамінно-амінокислотно-мінерально-жирового комплексу кормосуміш дослідних груп вдалося збалансувати за критичними амінокислотами. Вміст лізину, метіоніну+цистину, триптофану, треоніну був у межах норми.

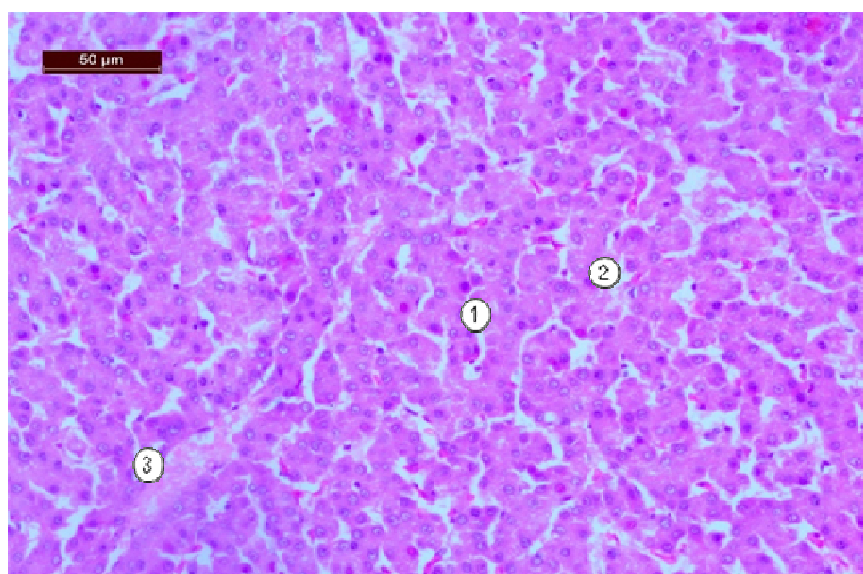


Рис. 1. Гістологічний зріз печінки курки-несучки контрольної групи. Гематоксилін та еозин. $\times 200$. LeicaDM1000.

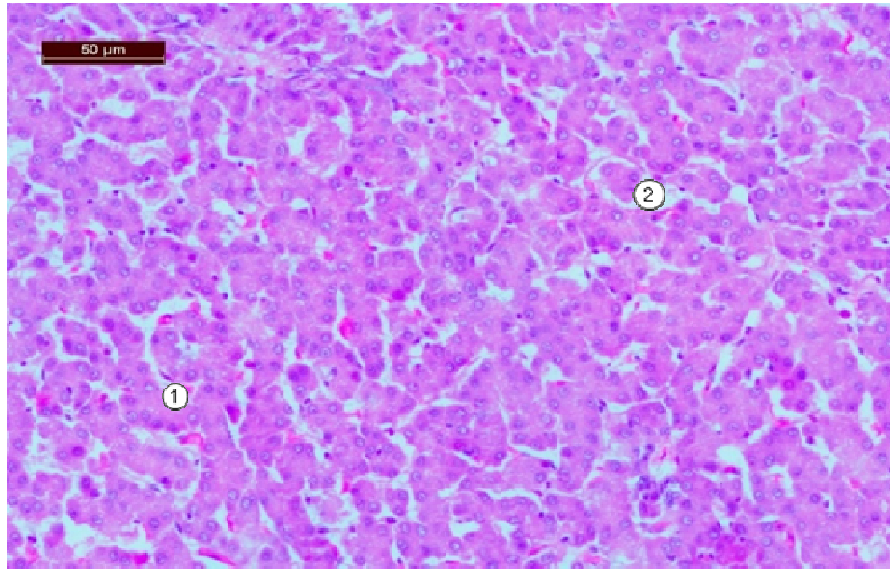


Рис. 2. Гістологічний зріз печінки курки-несучки II групи.
Гематоксилін та еозин. $\times 200$. LeicaDM1000.
1- гепатоцити, 2 – синусоїдні капіляри

Печінка є однією з найважливіших залоз, що забезпечує повноцінне існування і функціонування всього організму в цілому, тому вивчення гістологічної будови за впливу різних кормових добавок, дає можливість визначити структурно-функціональний стан органу.

У науково-господарському досліді вивчали ефективність використання вітамінно-амінокислотно-мінерально-жирового комплексу в комбікормі курей-несучок у кількості 2 %, 3 % та 4 % замість аналогічної кількості соєвої макухи.

У контрольній групі часточкова будова органу була повністю збережена. Часточки добре виражені. Дистрофічно-дегенеративні зміни у паренхімі органу відсутні (рис. 1). Розміри гепатоцитів рівновеликі. Ядра клітин округлі, чітко контуровані, дещо зміщені на периферію клітин. Цитоплазма гепатоцитів однорідна, рівномірно забарвлена. Синусоїдні капіляри помірно заповнені еритроцитами.

Додавання до комбікорму 2 % ВАМЖК замість аналогічної кількості соєвої макухи, показує що, гістологічна структура печінки птиці не має виражених порушень. Часточкова будова органу збережена, проте чіткі межі печінкових часточок не визначаються (рис. 2). Забарвлення цитоплазми гепатоцитів рівномірне. Гепатоцити розташовані не щільно, розміри їх

рівновеликі. Ядра клітин великі, округлої форми з чітко вираженим ядерцем, дещо відтісненим на периферію. Синусоїдні капіляри помірно розширені, в просвітах розташовані розрізнені еритроцити.

Згодовування комбікорму птиці з 3 % ВАМЖК часточкова будова печінки виражена, але місцями виявляється дисконкомплексція гепатоцитів (рис. 3). Клітини паренхіми із слабо вираженою зернистістю, розташовані не щільно. Деякі клітини помірно набубнявілі, містять базофільну цитоплазму, їх цитоплазма непрозора. Окремі ядра гепатоцитів мають ознаки пікнозу або рексису. Деякі ділянки печінки мають циркуляторні розлади, що проявляються венозною гіперемією ацинусів.

За додавання 4 % ВАМЖК у комбікорм курей-несучок IV дослідній групі виявлено, що структура печінки збережена. Гепатоцити дещо збільшені у об'ємі, контури клітин не виражені, цитоплазма не прозора, тьмяна або із слабо вираженою зернистістю. Окремі гепатоцити містять дрібні вакуолі в цитоплазмі (рис. 4). Ядра гепатоцитів великі, округлої форми з чітко вираженим ядерцем. Деякі клітини мають ознаки каріопікнозу.

Висновки. У результаті проведених наукових досліджень під час гістологічного дослідження печінки курей-несучок I, II, III і IV

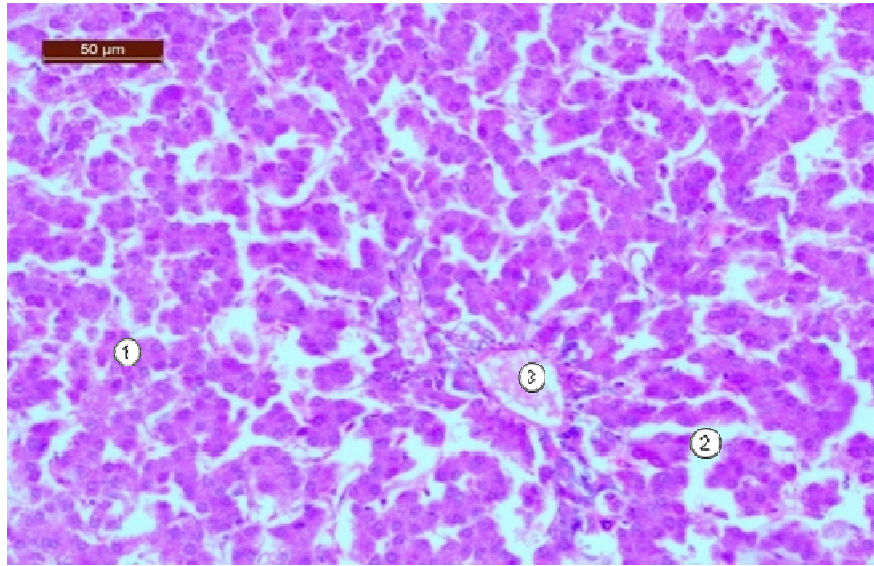


Рис. 3. Гістологічний зріз печінки курки-несучки III групи.
Гематоксилін та еозин. $\times 200$. LeicaDM1000.
1- гепатоцити, 2 – синусоїдні капіляри, 3 – центральна вена

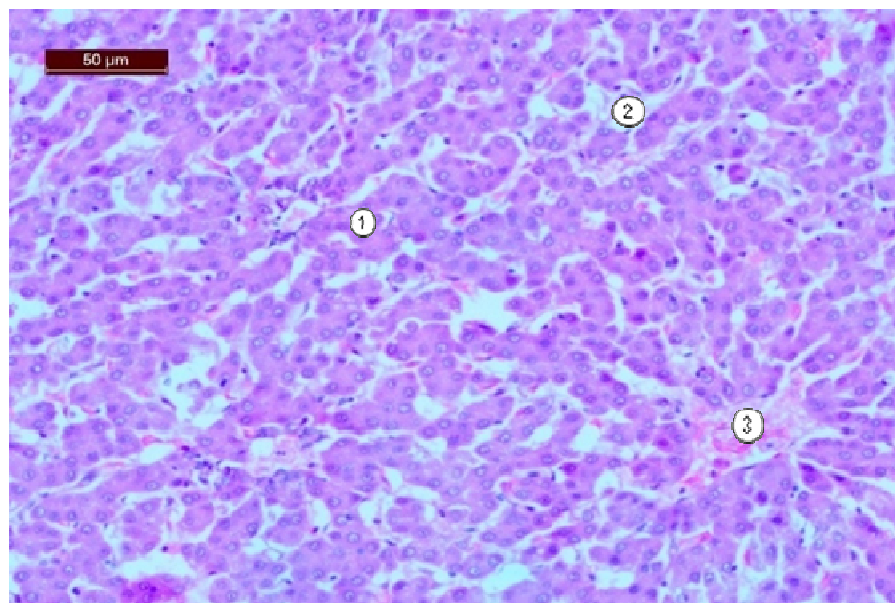


Рис. 4. Гістологічний зріз печінки курки-несучки IV групи.
Гематоксилін та еозин. $\times 200$. LeicaDM1000.
1 – гепатоцити, 2 – синусоїдні капіляри, 3 – центральна вена

дослідних груп встановлено, що мікроскопічна структура часточок збережена. Проте, у курей III групи відмічаються деструктивні зміни з дисконкомплексцією паренхіми печінки. Переважна більшість гепатоцитів набубнявілі з нерівномірно забарвленою цитоплазмою, що свідчить про наявність зернистої дистрофії органу.

Поява дрібних жирових краплин у цитоплазмі гепатоцитів курей IV дослідної групи свідчить про незначне порушення ліпідного обміну.

Перспективою подальших досліджень буде вивчення вищезазначених кормових добавок на жирнокислотний склад яєць.

ЛІТЕРАТУРА

1. Горальський Л. П. Основи гістологічної техніки і морфо- функціональні методи досліджень у нормі та при патології / Л. П. Горальський, В. Т. Хомич, О. І. Кононський // Навчальний посібник. – Житомир: “Полісся”, 2005. – 288 с.
2. Єгоров В. І. Сухі рослинні жири в раціонах високопродуктивної птиці / В. І. Єгоров // Вісник РАСІН. – 2007. – №3. – С. 31-34.
3. Зоотехнический анализ кормов / [Петухова Е. А., Бессарабова Р. Ф., Халенева Л. Д., Антонова О. А.]. – М.: Агропромиздат, 1989. – 239 с.
4. Околелова Т. Влияние качества жиров на продуктивность бройлеров / Т. Околелова [и др.] // Птицеводство. – 1992. – №1. – С. 13-14.
5. Рекомендации по кормлению сельскохозяйственной птицы. Сергиев Посад. – ВНИТИП, 2003. – 142 с.
6. Рекомендації з нормування годівлі сільськогосподарської птиці / [Н. І. Братишко, А. І. Горобець, О. В. Притуленко та ін.]; за ред. Ю. О. Рябоконея. – Бірки: [б. в.], – 2005. – 104 с.
7. Топорков Н. В. Использование различных источников жира при выращивании бройлеров / Н. В. Топорков: В сб. материалы третьей международной конференции по птицеводству. – М.: Пищепромиздат, 2004. – С. 51-52.
8. Штеле А. Сухой пальмовый жир для птицы / А. Штеле, А. Османян, Л. Гапонова // Комбикорма. – 2005. – № 6. – С. 63.

ОСОБЕННОСТИ ГИСТОЛОГИЧЕСКОГО СТРОЕНИЯ ПЕЧЕНИ КУР-НЕСУШЕК ПРИ ИСПОЛЬЗОВАНИИ ВИТАМИННО-АМИНОКИСЛОТНО-МИНЕРАЛЬНО-ЖИРОВОГО КОМПЛЕКСА

Орищук О.С., Цап С.В.

Днепропетровский государственный аграрно-экономический университет, г. Днепропетровск

Изучена эффективность использования витаминно-аминокисотно-минерально-жирового комплекса (ВАМЖК) в составе комбикорма и его влияние на гистологическое строение печени кур-несушек. Установлено, что скармливание кормовой добавки с введением пальмового жира в составе комбикорма подопытной птицы не вызывало негативного влияния на гистологические показатели печени кур-несушек в II опытной группе, а в III и IV опытных группах отмечаются деструктивные изменения с дискомплексация паренхимы печени

Куры-несушки, печень, морфология, гистология

FEATURES OF HISTOLOGICAL STRUCTURE OF LIVER OF LAYING HENS WITH USE OF VITAMIN-AMINO-ACID-MINERAL-FAT COMPLEX

O. Orischuk, S. Tsap

Dnipropetrovsk State Agrarian and Economic University, Dnipropetrovsk, Ukraine

The aim of our researches was to investigate the histological structure of the liver of laying hens when feeding them with mixed feed consisting vitamin-amino-acid-mineral-fat complex with addition to its composition of palm fat.

Test subject laying hens were fed with full ration mixed feed, balanced by all nutrients according to recommended standards for cross NOVogen brown.

Adding 2%, 3% and 4% VAAMFC instead of soybean meal significantly affected the overall calorificity of mixed feed for laying hens from research groups. It should be noted that poultry II, III and IV experimental groups prevailed control group by this indicator at 2.5%, 3.4% and 5.1%.

At the same time, inclusion to the basic diet of VAAMFC led to a slight reduction of crude protein in diets of chickens from experimental groups. Protein content in control was 18.63% in II, III, IV experimental groups – 18.47%, 18.40 and 18.32%.

Addition to mixed feed of experimental groups of feed additive – VAAMFC in the amount of 2%, 3%, 4% resulted to increase of crude fat level. Thus, in the control group, this figure was 5.01 gm, while in experimental – 5,8-6,5 gm.

The liver is one of the most important glands, which provides a full existence and functioning of the whole organism, so the study of histological structure under the influence of different feed additives, makes it possible to determine the structural-functional structure of the body.

*Thus, during histology researches of liver of laying hens from I, II, III and IV experimental groups it was found that the microscopic structure of the particles is preserved. However, in chickens from III group destructive changes with (*dyskomplexatio* – такого слова словари не знають) *parenchyma* of liver is noted. The vast majority of hepatocytes bulked up with irregularly colored cytoplasm, which indicates the presence of granular dystrophy of organ. The appearance of tiny fat droplets in the cytoplasm of hepatocytes of chickens from IV experimental group shows a slight breach in lipid metabolism*

Laying hens, liver, morphology, histology
