

### Літературні джерела:

1. Біохімія вітамінів: монографія/ О.Б. Кучменко. – К.: Ун-т "Україна", 2012. – 528 с.
2. Ветеринарні препарати, кормові добавки і корми закордонного виробництва: довідник у трьох томах / П.І. Вербицький, М.В. Косенко, Ю.М. Косенко, Л.Є. Зарума – Львів: Афіша, 2003. – 1082 с.
3. Вітаміни в рослинному світі: навч. посіб. / [Ю.І. Корнієвський, В.В. Россіхін, А.Г. Сербін та ін.] - Запоріжжя: ЗДМУ, 2019. – 372 с.
4. Вітамінологія: підручник / під наук. ред. С. А. Петрова / Одес. нац. ун-т ім. І. І. Мечникова. – Одеса: ВМВ, 2013. – 227 с.
5. Довідник по застосуванню фармакологічних засобів в акушерстві, гінекології, андрології та біотехнології відтворення тварин / за заг. ред. М.І. Харенка та А.В. Березовського. – К.: ДІА, 2011. – 255 с.
6. Препарати, що впливають на імунітет. Вітамінні, тканинні, гормональні, солі лужних металів. Препарати мікроелементів. Методичні вказівки до лабораторно-практичних занять з дисципліни «Вет. фармакологія» для підготовки фахівців за напрямом „Ветеринарна медицина” у вищих навчальних закладах III–IV рівнів / [укладачі В.М. Мусяєнко, О.С. Кистерна, Л.Г. Улько, О.В. Мусяєнко]. – Сумський НАУ, 2006. – 40 с.

УДК 619:616.995:636.92

### МОРФОЛОГІЧНІ ЗМІНИ *CYSTICERCUS PISIFORMIS* В ПРОЦЕСІ ОНТОГЕНЕЗУ

*Ю.В. Дуда, викладач паразитології, кандидат ветеринарних наук, доцент*  
*Р.С. Шевчик, викладач ветсанекспертизи, кандидат ветеринарних наук,*  
*доцент*

Дніпровський державний аграрно-економічний університет

ORCID:0000-0003-0892-0402

ORCID:0000-0001-7416-8656

dudajulia1976@gmail.com

В процесі онтогенезу личинкові форми *Cysticercus pisiformis* мають певні морфологічні зміни. Зокрема можна виділити такі стадії розвитку: ріст, формування органів(формування протосколексу з гачками), дозрівання (зформований сколекс з гачками та присосками).

During ontogenesis, the larval forms of *Cysticercus pisiformis* have certain morphological changes. In particular, the following stages of development can be distinguished: growth, formation of organs (formation of a protoscolex with hooks), maturation (a scolex with hooks and suckers is formed).

В системі «паразит-господар» навіть незначна інтенсивність інвазії личинковими формами цестод є причиною виражених метаболічних зрушень в організмі хазяїна. Комплексні морфологічні дослідження дозволяють виявити ступінь зрілості цистицерків, а також визначити можливість терапії на основі об'єктивних знань морфологічних особливостей личинкових форм цестод в процесі адаптації до паразитування в тканинах хазяїна.

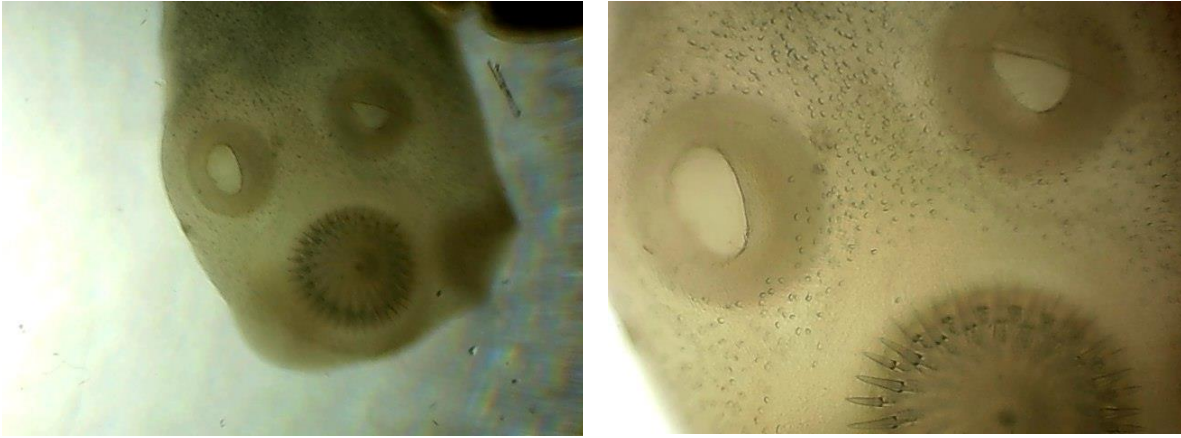
Цистицеркоз пізиформний – хвороба спричинена личинкою *Cysticercus pisiformis* цестоди *Taenia pisiformis* (Bloch, 1780). Паразитують цистицерки на серозних покриттях черевної (сальнику, очеревині) рідше грудної порожнини та інших органів кролів[1, 2, 3].

*Cysticercus pisiformis* – тонкостінний міхур овальної форми розміром не більше горошини (6-12x4-6 мм)[2], який містить прозору рідину та з втягнутим всередину сколексом розміром з просяне зерно (рис.1), аналогічним за будовою як у статевозрілої особини. Цистицерки мають дві оболонки: зовнішню кутикулярну і внутрішню – зародкову[1, 3, 4].



**Рис. 1. *Cysticercus pisiformis*(x3)**

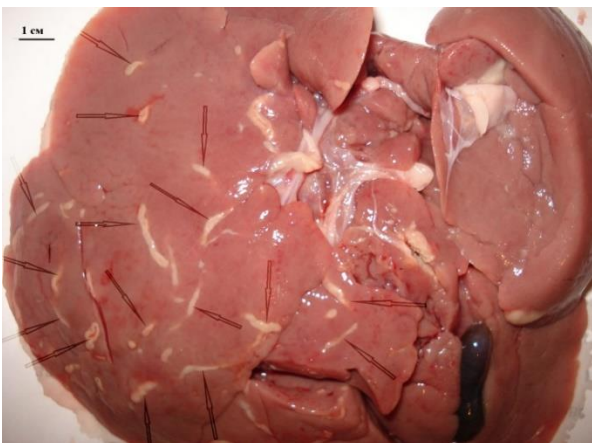
Статевозріла стадія *Taenia pisiformis* – це цип'як, який паразитує в тонкому відділі кишечника собак, рідше – інших м'ясоїдних. Він має довжину 0,5-2 м, сколекс озброєний 36-48 гачками, що розміщені в два ряди (рис. 2). У стробілі нараховується близько 400 члеників[1,5]. Задні кінці кожного членика ширші від їх переднього краю, що надає всій цестоді характерного „пилкоподібного“ вигляду. Гермафродитні членики майже квадратні, статеві отвори неправильно чергуються. Зрілі членики мають розгалужену (деревоподібну) матку з 8-14 латеральними додатковими гілками, наповненими яйцями гельмінта, які мають округлу або злегка овальну форму, розмірами 0,036-0,04x0,032-0,037 мм[6].



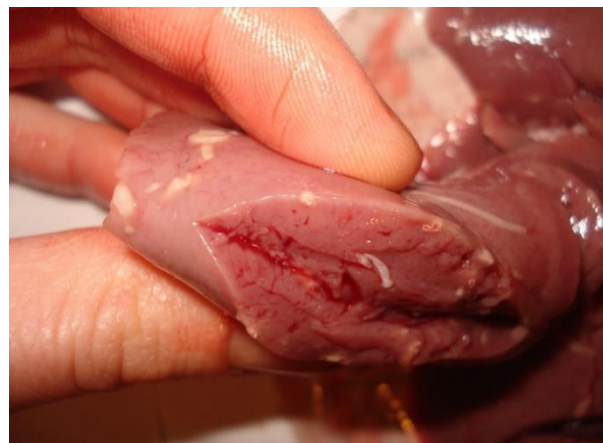**Рис. 2.Сколекс (x40, x100)**

Збудники – біогельмінти. Дефінітивними хазяями збудника цієї хвороби є м'ясоїдні тварини: вовк, собака, лисиця, песець, рись, кішка, лісовий кіт, тхір. Від статевозрілих тей, що локалізуються в тонкому відділі кишечника дефінітивного хазяїна, відокремлюються зрілі членики і з фекаліями тварин викидаються в зовнішнє середовище. Рухливі членики незабаром покидають фекалії собак і виділяють велику кількість яєць, які забруднюють траву, землю, воду та ін. У зовнішньому середовищі яйця зберігають інвазійність до 18 міс[3, 5].

Кролі інвазуються аліментарним шляхом, заковтуючи яйця і членики *T. pisiformis*. У кишечнику проміжних хазяїв під впливом травних соків оболонки яєць руйнуються, а вивільнені зародки (онкосфери) активно проникають в кишкові капіляри. Потім по воротній вені або лімфатичних судинах заносяться в печінку (рідше в інші органи), де вони перетворюються на молодих паразитів[6, **Ошибка! Источник ссылки не найден.**]. Згодом зародки мігрують по печінці до її капсули(рис. 3)[4]. Через 4-7 днів зародки збільшуються і мають вигляд дрібненьких видовжених білуватих утворень розміром 1 мм(рис. 4).

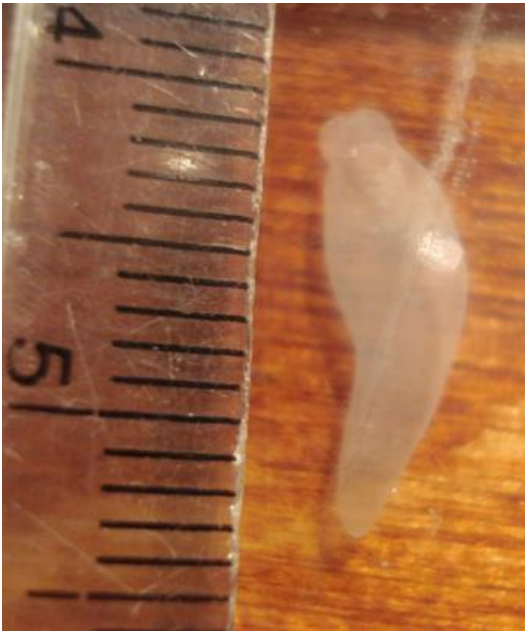

**Рис. 3. Патолого-анатомічні зміни печінки за пізиформного цистицеркозу**

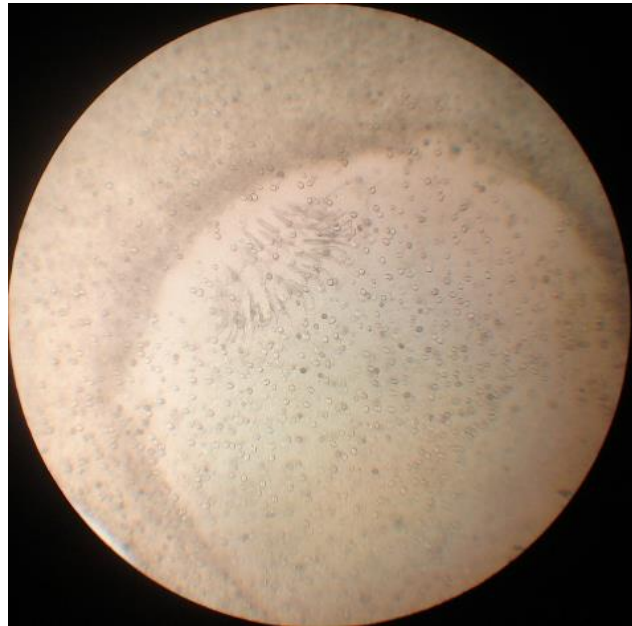

**Рис. 4. Розріз печінки з молодимцистицерком**

На 15-й день у печінці виявляють численні білуваті звивисті тяжі завдовжки 4-5 мм і завширшки 0,3 мм, які розміщуються під серозною оболонкою і є ходами, у яких знаходяться молоді паразити (цистицерки) завдовжки до 1,5 мм, на протосколексі яких лише гачки [7, 8, 9] (рис. 5- 6).



**Рис. 5. *Cysticercus pisiformis*  
(молода личинка)**



**Рис. 6. Сколекс *Cysticercus pisiformis*  
(молода личинка) (x40)**

Через 26 днів більшість цистицерків мігрують по печінці, доходять до її поверхні, перфорують капсулу, виходять в черевну порожнину, прикріплюються до сальника (рис. 7), поперекової або тазової частини прямої кишки [10] (рис. 8), рідше – на очеревині і плеврі, де через 2-2,5 міс. вони досягають інвазійної стадії зі сформованим сколексом (сколекс з гачками та присосками). У цей час довжина їх становить 2-5 мм. Збільшуючись у розмірах, вони згодом досягають довжини 6-12 мм [2, 11].

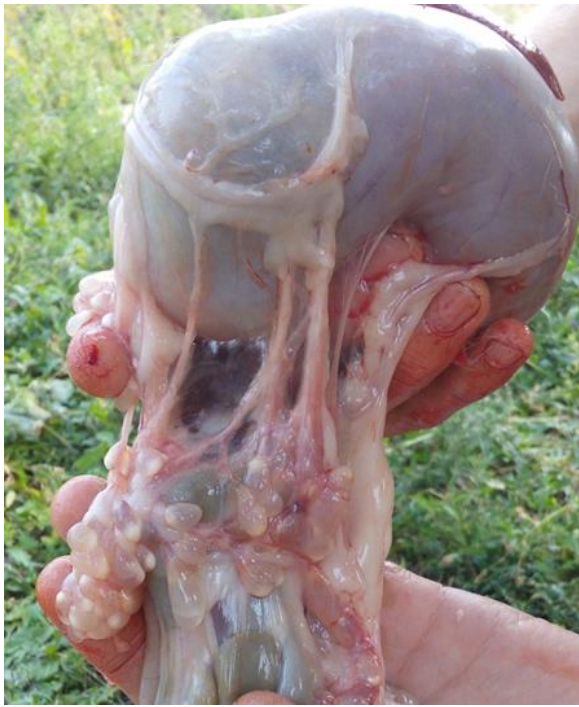

Рис. 7. *Cysticercus pisiformis* на сальнику

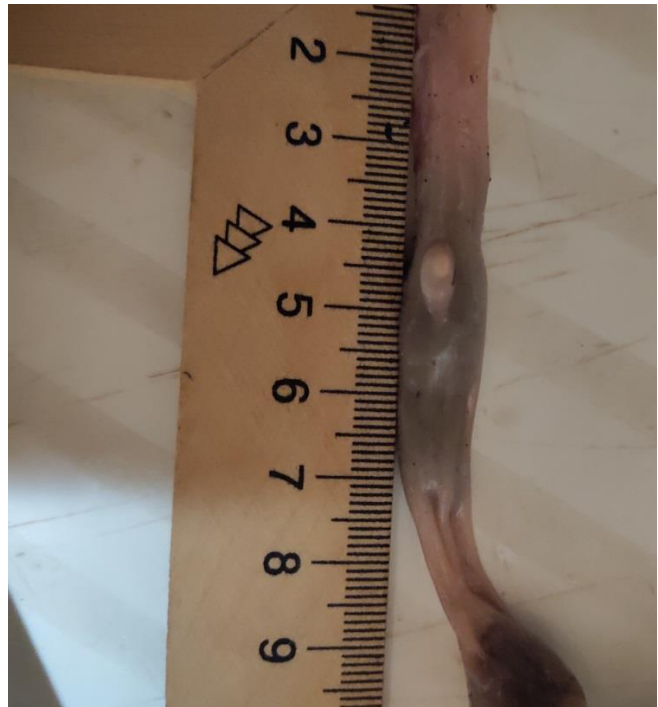


Рис. 8. *Cysticercus pisiformis* на тазовій частині прямої кишки

Під час поїдання м'ясоїдними уражених внутрішніх органів кролів в їх кишечнику вивертається зародковий сколекс личинки, фіксується до слизової кишечнику і дає початок росту цестоди. Статевозрілої стадії паразит досягає за 35-95 днів.

Таким чином, проводячи оцінку морфологічних змін *Cysticercus pisiformis* в онтогенезі, ми може виділити такі стадії розвитку цистицерків, як ріст, формування органів (особливість цієї стадії – формування протосколексу з гачками), дозрівання (характерне для стадії – сформований сколекс з гачками та присосками).

#### Літературні джерела:

1. Дубина И. Н. Цистицеркоз пизиформный кроликов (эпизоотология, патогенез, симптоматика и меры борьбы): автореф. дисс. ...канд. вет. наук: 03.00.19. Витебск, 2002. 24 с.
2. Дуда Ю. В., Прус М. П., Литвиненко О. П. Науково-практичні рекомендації з діагностики та заходів боротьби з основними шлунково-кишковими паразитогами кролів.. Дніпро. 2020. 50 с.
3. Дубина И.Н., Субботин А.М. Эпизоотология *Taenia pisiformis* и ее личиночной стадии *Cysticercus pisiformis*. *Вестні академії аграрних наук Республікі Беларусь*. 2000. No 1. С. 71-74.
4. Radwan N.A., Sefy M.N., Noor Din S.A., et al. *Cysticercus pisiformis*: ultrastructural transformation of the tegument during development from oncosphere to cysticercus. *Parasitol. United. J.* 2014. Vol. 7 P. 13-26.

5. КорнієнкоЛ.Є., ДомбровськийО.Б., ПономарС.І., АнтіповаА.А. Інфекційні та інвазійні хвороби кролів. Біла Церква, 2003. 288 с.
6. Дубина, И. Н. Изменения морфологической структуры цистицерков (*C. pisiformis*, *C. tenuicollis*) в процессе онтогенеза. *Экология и животный мир*. 2019. № 2. С. 33-42.
7. Дуда Ю.В. Функціонально-морфологічні зміни печінки за цистицеркозу кролів. *Науково-технічний бюлетень ДНДКІ вет.препаратів та кормових добавок і інституту біології тварин*. 2018. Вип. 19. № 2. С. 196-204.
8. Дуда Ю. В., Прус М. П., Кунєва Л. В., Шевчик Р. С. Вплив цистицеркозної інвазії на стан внутрішніх органів і м'ясу продуктивність кролів. *Ветеринарна біотехнологія*. 2018. Вип. 33. С.31-38.
9. Duda, Y.Y., Prus, M.P., Shevchik, R.S., Koreyba, L.V., Mylostyvyi, R. V.,Samoiliuk, V.V. (2020). Seasonal influence on biochemical blood parametersin males of Californian rabbit breed. *Ukrainian Journal of Ecology*, 10(4). 262-268.
- 10.Дуда Ю.В., Шевчик Р. С., Кунєва Л. В. Вплив *Passalurus ambiguus* та *Cysticercus pisiformis* на вихід продуктів забою кролів. *Аграрний вісник Причорномор'я. Ветеринарні науки*. 2019. Вип. 93. С. 234-239.
- 11.Заріцька А. О. Патоморфологічні зміни за цистицеркозу кролів. *Матеріали науково-практичної конф. професорсько-викладацького складу Полтавської державної аграрної академії*, м. Полтава, 13-14 травня 2014 р. Полтава, 2014. С. 89-91.