

МІНІСТЕРСТВО ОСВІТИ І НАУКИ УКРАЇНИ
ДНІПРОВСЬКИЙ ДЕРЖАВНИЙ АГРАРНО-ЕКОНОМІЧНИЙ
УНІВЕРСИТЕТ
ФАКУЛЬТЕТ ВЕТЕРИНАРНОЇ МЕДИЦИНИ

Спеціальність 211 «Ветеринарна медицина»

ДОПУСКАЄТЬСЯ ДО ЗАХИСТУ

Зав. кафедри хірургії і акушерства
сільськогосподарських тварин
канд. біол. наук, доцент

_____ Сергій МАСЛІКОВ
«__» _____ 2022 р.

ДИПЛОМНА РОБОТА

ПОРІВНЯЛЬНА ОЦІНКА РІЗНИХ СПОСОБІВ ОСТЕОСИНТЕЗУ КІСТОК
ПЕРЕДПЛІЧЧЯ У СОБАК КАРЛИКОВИХ ПОРІД В УМОВАХ ДЕРЖАВНОЇ ЛІКАРНІ
ВЕТЕРИНАРНОЇ МЕДИЦИНИ ШЕВЧЕНКІВСЬКОГО ТА СОБОРНОГО РАЙОНІВ
МІСТА ДНІПРО

26.05 – ДР. 0761 22 04 15. 035. ПЗ

Здобувачка вищої освіти _____ Валерія ШЕВЧЕНКО

Керівник дипломної роботи

д-р вет. наук, проф. _____ Дмитро БІЛИЙ

Консультанти:

з охорони праці

канд. с.-г. наук, доц. _____ Валентина САПРОНОВА

з економічних питань

канд. вет. наук, доц. _____ Володимир ЗАЖАРСЬКИЙ

Зміст

Реферат.....	3
Анотація.....	4
Вступ.....	5
Мета і завдання дослідження.....	6
1. Огляд літератури.....	7
1.1. Особливості лікувальних заходів за переломів кісток передпліччя.....	7
1.2. Ускладнення за лікування переломів кісток.....	17
2. Власні дослідження.....	25
2.1. Матеріал та методи дослідження.....	25
2.2. Характеристика бази проведення дослідження.....	28
2.3. Результати власних досліджень та їх аналіз.....	31
2.4. Розрахунок економічної ефективності.....	52
3. Охорона праці у ветеринарній медицині.....	54
4. Висновки і пропозиції виробництву.....	59
5. Список використаної літератури.....	61
6. Додатки.....	69

Представлений дипломний проект оформлено на 73 сторінках друкарського тексту, містить 19 рисунків та 5 таблиць. Бібліографія включає 67 літературних джерел, із них іноземних - 48.

Тема: «Порівняльна оцінка різних способів остеосинтезу кісток передпліччя у собак карликових порід в умовах державної лікарні ветеринарної медицини Шевченківського та Соборного районів міста Дніпро».

Предмет досліджень: способи остеосинтезу за переломів кісток передпліччя.

Об'єкт дослідження: собаки карликових порід із переломами кісток передпліччя.

Характер роботи: клініко-експериментальний.

Мета роботи: провести порівняльну оцінку різних способів остеосинтезу за переломів кісток передпліччя у собак карликових порід.

Методи проведення роботи: аналіз звітної документації та анамнестичних даних, визначення клінічного статусу пацієнта, рентгенографія, остеосинтез.

Результати роботи: Показано значне розповсюдження у собак карликових порід переломів трубчастих кісток, зокрема передпліччя. В більшості випадків вони представлені набутими відкритими повними відламковими ушкодженнями. Доведено перевагу проведення остеосинтезу шляхом застосуванням надкісткових пластин, порівняно із інтрамедулярними фіксаторами, що клінічно підтверджується достовірним скороченням терміну загоєння кісток у всіх вікових групах, незалежно від типу перелому. Доцільною у карликових порід є додаткова зовнішня фіксація бинтом Soroly.

Напрямок використання: клінічне впровадження в практичну діяльність лікарень ветеринарної медицини; включення до освітніх програм здобувачів вищої освіти другого та третього рівнів.

Анотація

Шевченко В.В. Порівняльна оцінка різних способів остеосинтезу

кісток передпліччя у собак карликових порід в умовах державної лікарні ветеринарної медицини Шевченківського та Соборного районів міста Дніпро. У собак дрібних порід однією із найбільш поширених хірургічних хвороб є ушкодження кісток, в структурі яких як правило діагностують переломи кісток передпліччя. Як правило діагностуються відкриті (90 %) метафізарні (40 %) або діафізарні (35 %) поперечні (55 %) переломи ліктьової і променевої (96 %) кісток. Екстрamedулярний остеосинтез кісток передпліччя має переваги над інтрамедулярним, що підтверджується скороченням термінів загоєння кісток в 1,2-1,4 раза та зниженням ризику ускладнень перебігу репаративної регенерації в 1,6-2,5 рази. Оптимально додатково фіксувати ділянку пов'язкою із еластичного бинту.

Ключові слова: собаки, перелом кісток передпліччя, остеосинтез, репаративна регенерація.

Annotation

Shevchenko V.V. Comparative evaluation of different methods of osteosynthesis of forearm bones in dwarf dogs in the state veterinary hospital of Shevchenkivsky and Soborny districts of Dnipro. In small breed dogs, one of the most common surgical diseases is bone damage, in the structure of which fractures of the forearm bones are usually diagnosed. As a rule, open (90%) metaphyseal (40%) or diaphyseal (35%) transverse (55%) fractures of the ulnar and radial (96%) bones are diagnosed. Extramedullary osteosynthesis of the shoulder bones has advantages over intramedullary, which is confirmed by a reduction in bone healing time by 1.2-1.4 times and a reduction in the risk of complications of reparative regeneration in 1.6-2.5 times. It is optimal to additionally fix the area with an elastic bandage.

Key words: dogs, fracture of forearm bones, osteosynthesis, reparative regeneration.

Вступ

В останні роки у власників тварин збільшилась зацікавленість до карликових порід собак. Поєднання високої активності із незначною

міцністю статури і скелету призводять до високого рівня їх травмування навіть в побутових умовах (плигання з дивану або рук власника тощо).

Удосконалення методів хірургічного лікування переломів і післяопераційної реабілітації є надзвичайно важливою проблемою для сучасних лікарів ветеринарної медицини, які працюють в містах і надають допомогу дрібним тваринам, тому що серед усіх видів механічних травм у карликових порід собак переломи кісток передпліччя зустрічаються найчастіше. У зв'язку з анатомо-функціональними особливостями кісток передпліччя (малі розміри, вузькість або відсутність інтрамедулярного каналу, функціональні особливості ліктьової та променевої кісток, низька міцність кісткової тканини) у собак карликових порід, практикуючі лікарі мають справу із проблемою вибору оптимального фіксатора та відповідно способу остеосинтезу [19, 25].

Не дивлячись на велику кількість методів лікування переломів, ця проблема потребує подальшого вивчення. Лікування переломів залишається складною задачею і на сьогоднішній день. Це пов'язано з тим, що вибір методу лікування перелому суттєво впливає на процеси регенерації кістки і на тривалість періоду реабілітації. В теперішній час немає і навряд чи є можливим розробити універсальну методику, яку можна було б використовувати в усіх численних різновидів переломів та їх наслідків [5].

Вивчення ефективності різних існуючих видів лікування переломів кісток передпліччя у карликових порід собак є досить актуальною проблемою [17].

Суттєве значення має також розробка нових сучасних методів остеосинтезу кісток даної ділянки, які б дозволили скоротити та полегшити процес виконання операції [30].

Таким чином, незважаючи на певний прогрес у розробці нових способів з'єднання кісток та оптимізації перебігу репаративної регенерації недостатньо вивченим залишаються особливості проведення остеосинтезу у собак дрібних порід, що потребує додаткових досліджень.

Виходячи із наведеного вище, була поставлена **мета дослідження:** провести порівняльну оцінку різних способів остеосинтезу за переломів кісток передпліччя у собак карликових порід.

Для досягнення поставленої мети необхідно вирішити наступні завдання:

- проаналізувати поширеність переломів кісток передпліччя в структурі хірургічної патології собак карликових порід;
- вивчити особливості клінічного перебігу за даної патології;
- визначити особливості та ефективність застосування інтрамедулярного та екстрамедулярного остеосинтезу при переломах кісток передпліччя у карликових порід собак.

1. Огляд літератури

1.1. Особливості лікувальних заходів за переломів кісток передпліччя

В хірургічній практиці першої половини XIX високий ризик післяопераційних інфекцій гальмував розвиток хірургічних втручань, тому в абсолютній більшості випадків лікування переломів проводили

консервативно. В подальшому три головні винаходи: анестезії (1846 рік), антисептики (1865 рік) та рентгену (1895 рік) сприяли розвитку оперативного напрямку. Перші спроби використання зовнішньої фіксації були зроблені Malgaigne в 1843 році, хоча за сучасними поглядами запропоновані способи можна віднести умовно. Фон дер Хее в 1843 році зафіксував відламки стегнової кістки, що мали незрощення внаслідок консервативного лікування гвинтами, які були з'єднані поза раною поперечно. Фон Лангенбек в 1855 році для лікування незрощення плечової кістки використав гвинти, об'єднані специфічним пристроєм. Попередником остеосинтезу за повних діафізарних переломів стегнової, плечової і великогомілкової кісток можна вважати інтрамедулярний штифт із слонової кістки, запропонований Диффенбахом в 1846 році. Але в цей період вираженого прогресу не було, приблизно до 1885 року продовжували використовувались примітивні способи зовнішньої фіксації та штифти із слонової кістки. Впродовж наступних 35 років (з 1886 по 1921 роки) в оперативному лікуванні переломів відбувалась безпрецедентна «революція»: широко почала використовуватись рентгенографія, в клінічну хірургічну практику запроваджено різні види остеосинтезу: в 1886 році пластини (Hansmann), 1897 році - апарати зовнішньої фіксації (Parkhill), в 1913 році – інтрамедулярні стрижні (Schöne), проведено наукові експерименти, описано хірургічні підходи до лікування, опубліковано перші підручники [23].

За травмування ділянки передпліччя найбільш часто пошкоджуються: ліктьовий горб, голівка променевої кістки, а також проксимальна ділянка ліктьової кістки [22].

Пояснення особливостям переломів кісток передпліччя у представників карликових та дрібних порід пов'язано із специфічною опороздатністю внаслідок їх геометрії. Внаслідок впливу генетичних факторів та функціональної адаптації кісток до впливаючих на них механічних зусиль у таких тварин збільшене співвідношення площі великого та малого еліпсів [7].

Ортопедична патологія, насамперед, за травматичних пошкоджень, є однієї із найбільш часто діагностовано у собак та кішок. Аналіз історій хвороб 1200 пацієнтів, проведений Федеральним університетом Санта-Марія впродовж 2004-2013 років засвідчив наступні результати. За підозри на ортопедичні хвороби опорно-рухового апарату у 79,6 % (955 тварин) випадках виявляли перелом червоподібного відростку, 23,4 % - переломи тазових кісток ($n = 223$), 22 % - переломи кісток гомілки ($n = 210$), 17,6 % - переломи кісток передпліччя ($n = 168$), 7,5 % - переломи плечової кістки ($n = 72$), 6 % - переломи кісток дистального відділу кінцівки (передплюсни, плюсни, п'ястку, плюсни та фаланг) ($n = 57$). При цьому найбільш частою причиною наведеної патології було травмування автомобільним транспортом (72,2 %). До груп ризику авторами було віднесено молодих (42 %) псів (52,5 %) дрібних порід (42,7 %) метисів (51,4 %) [41].

Для собак карликових порід найбільш характерними переломами променевої і ліктьової кісток є прості. За їх лікування у разі вибору методу іммобілізації відламків кісток лонгетом, на тлі повного виключення опорної функції кінцівки, достатньо часто діагностується васкулярне гіпертрофічне незрощення без зміни їх анатомічних контурів та рентгенологічної щільності, але із сприйнятливим прогнозом щодо утворення кісткового мозолу. При цьому порушення основних принципів хірургічного втручання, застосування конструкцій більшого розміру може провокувати аваскулярне незрощення, що супроводжується зміною анатомічних контурів кісток і зниженням рентгенологічної щільності, що свідчить про несприятливий перебіг процесів репаративної регенерації [8].

Представлено результати, які доводять високу ефективність застосування за переломів кісток передпліччя стопорної Т-подібної пластини із чотирма отворами 1,9/2,5 мм у собак дрібних порід (<15 кг) із високим ТРА (>30°) для стабілізації однобічного TPLO. При цьому середнє значення доопераційної ТРА складало $37,0 \pm 4,9^\circ$, в ранній післяопераційний період - $6,4 \pm 2,8^\circ$, по проходженню 6-8 тижнів - $8,0 \pm 4,9^\circ$. Післяопераційні

ускладнення у 13,8 % пацієнтів лише за проведення двобічного хірургічного втручання: у трьох випадках вони були пов'язані із нестабільністю одного фіксатора, одному – виникала необхідність у видаленні пластини. Середні показники кульгавості за запропонованою 5-бальною шкалою знижувались з 3,4/5 до 0,4/5 (через 6-8 тижнів), хоча за візуальними спостереженнями власників по проходженню 1.5-2 місяців вона була відсутня [67].

Оцінка швидкості рентгенологічного загоєння, ймовірних ускладнень, ступеня васкуляризації та щільності кістки за переломів променевої і ліктьової кісток у собак масою тіла до 6 кг при використанні аутогенного губчастого кісткового трансплантату (BG) або вільного аутологічного трансплантату сальника (OG) дозволила довести доцільність їх застосування за набутих повних переломів. Автори наголошують на тому, що пересадка сальника не спричинює значні ускладнення і прискорює перебіг механізмів репарації кісткової тканини на тлі відновлення функції опори, тому її можна розглядати як спосіб додаткової стабілізації переломів кісток передпліччя. При цьому достовірна різниця між групами встановлена не була, але реєстрували починаючи із третього тижня підвищення пікової сили у собак при застосуванні сальника. У пацієнтів рентгенологічне загоєння раніше відбувалось у кістках, оброблених OG (складало в середньому 9 тижнів), порівняно із використанням кісткового трансплантату (12 тижнів). Щільність кортикальної кістки, згідно результатів комп'ютерної томографії ліктьової кістки, була вище за використання BG, відносно OG. Щільність сигналу і кількість судин після оперативного втручання поступово знижувалась в обох групах, але в проміжок часу між 6 та 9 тижнями кістки зберігали більше судин за застосування аутологічного трансплантату сальника [57].

Подібні результати із мінімальною частотою ускладнень було отримано Baltzeret al. при використанні вільної аутогенної пластики сальником (OG) у собак масою тіла до 6 кг за діафізарних переломів променевої і ліктьової кісток. Сальник площею 2-3 см³ було імплантовано латерально, краніально та медіанно по відношенню місця перелому, у

безпосередній близькості від кісткової пластини. При цьому медіана часу рентгенологічного загоєння перелому складала 70 днів (діапазон 28-98 днів), порівняно із 106 днями (діапазон 56-144 днів) за лікування без застосування пластики. Ускладнення оцінювались як незначні та характеризувались набряком, еритемою та легкою остеопенією. Лише у шести пацієнтів остеопенія викликала необхідність видалення імпланта, у чотирьох реєстрували повторний перелом променевої кістки через один-п'ять місяців після вилучення імпланту, одного – діагностували два переломи через незначний період часу. З використання ОГ в середньому через 10 місяців (діапазон 3-15 місяців) кульгавість була відсутня, тоді як без ОГ даний показник становив 36 місяців (медіана 6-48 місяців) [13].

При порівнянні клінічних наслідків та прояву ускладнень переломів дистального відділу променевої і ліктьової кісток у собак карликових порід та той-тер'єрів, за допомогою традиційної фіксації кістковими пластинами, було встановлено наступне. «Відкрита» репозиція та фіксація традиційними пластинами таких переломів є ефективним способом фіксації, що забезпечує отримання відмінного функціонального результату на тлі мінімальної ймовірності розвитку несправжнього суглобу. У пацієнтів масою тіла до 7 кг, за переломів дистального відділу кісток передпліччя (відношення довжини дистального відділу до загальної довжини променевої кістки $<0,4$) реєстрували зрощення у всіх 65 випадках на тлі незначних ускладнень за семи переломів [20].

За ретроспективного аналізу амбулаторних записів собак дрібних порід (в межах 5 кг), яким надавалась ветеринарна допомога у клініці Ферретті в період з 2002 до 2009 рік, за поперечного або косоного перелому дистальної третини променевої і ліктьової кістки, встановлена ефективність застосування колової зовнішньої скелетної фіксації (CESF), хоча цей метод потребує подальшої оцінки стабільності і надійності конструкції, а також визначення оптимального часу її видалення. Зокрема, середнє вирівнювання по фронтальній площині склало $4,7^{\circ} \pm 2,7^{\circ}$, сагітальній площині - $12,7^{\circ} \pm 7,2^{\circ}$,

середній період загоєння і видалення апарату – 71 день (діапазон 30-120 днів) на тлі прояву ускладнень лише у одного пацієнта із 16 [53].

За використання розрізних кісткових пластин товщиною від 1,5 до 2,7 мм для фіксації переломів променевої і ліктьової кісток у собак дрібних порід (масою тіла до 9 кг) із 31 пацієнта незначні ускладнення констатували у 9, серйозні – 8 тварин, у однієї виникла необхідність у повторній операції та госпіталізації. Основною причиною незроєння була зовнішня коаптація. В той же час пряма пластина діаметром 1,5 мм з успіхом використовувалась у собак масою тіла від 0,9 до 2,5 кг [65].

Відмінний результат із низькою частотою ускладнень за лікування переломів дистальних частин променевої та ліктьової кісток у дрібних та карликових порід собак (масою тіла не перевищує 7 кг) забезпечила відкрита репозиція та використання черепної кісткової пластини. При рентгенологічній оцінці дистального фрагменту, положення імпланту, вирівнювання та перебіг стадій загоювання. Середня довжина дистального фрагменту за всіх переломів складала 19,2 мм, при цьому середнє відношення дистальної довжини до загальної (по променевій кістці) – 0,21. По проходженню 6 тижнів у 95 % пацієнтів кульгавість була відсутня, 5 % - виражена незначно. Ускладнення розвивались у 25 % собак: 22 % оцінювались як незначні, 3 % - виражені. 96 % власників оцінювали загальний і довготривалий результат як відмінний, 4 % - добрий. Власні дослідження свідчать про відсутність у 96 % прооперованих тварин остаточної кульгавості [51].

Застосування при лікуванні поперечних або косих переломів кісток передпліччя у собак карликових порід (маса тіла менше 2,5 кг) 1,2-міліметрової міні-системи (блокуючих) стопорних пластин виявилось ефективним за ширини променевої кістки менше 5,5 мм. За ширини кістки $4,5 \pm 0,8$ мм всі переломи зросли без ускладнень на тлі відсутності порушення фіксації. Середній час до адекватного рентгенологічного зроєння складало $8,4 \pm 2,3$ тижні, за прояву незначних ускладнень у 3

тварин. В абсолютній більшості випадків функція кінцівки оцінювалась власниками як «нормальна», тільки у 4 собак як «періодична кульгавість» [39].

На думку інших дослідників пріоритетним напрямком хірургічного з'єднання за переломів кісток передпліччя у собак карликових порід є закрыта репозиція і позавогнищевий остеосинтез, що дозволяє мінімізувати пошкодження тканин та тим самим досягти оптимальних результатів. Але даний спосіб не позбавлений можливих ускладнень, серед яких виділяють, насамперед, аваскулярне незрощення та лізис, що призводило в 20-37,5 % до неспроможності фіксатора [15].

На думку інших авторів, черезкістковий остеосинтез за переломів кісток передпліччя у представників дрібних порід недостатньо міцно утримує відламки кісток, тому перевагу слід надати накістковому остеосинтезу, хоча він є більш травматичним [20].

На думку окремих авторів, звичайні кісткові пластини є оптимальним вибором для стабілізації переломів дистального відділу кісток передпліччя у собак декоративних порід та не мають кореляції із високим ризиком післяопераційних ускладнень. При їх порівнянні із класичними металевими пластинами у таких пацієнтів (вік - від 4 місяців до 6 років, маса тіла – від 1 до 4 кг), дослідники відзначили більш короткий термін утворення кісткового мозолу (6-8 тижнів) та повне відновлення в цей період опорної функції на тлі відсутності серйозних ускладнень [56].

Порівняльна ефективність якості репозиції, часу до консолідації та клінічного результату за переломів променевої і ліктьової кісток, стабілізованих за допомогою мінімально інвазивного остеосинтезу пластинами (MIPO) або відкритої репозиції та внутрішньої фіксації (ORIF) засвідчила отримання подібних результатів. Зокрема, не було встановлено статистичних відмінностей під час операції, післяопераційному періоді, ширині діастазу або тривалості періоду зрощення (MIPO: $51,9 \pm 18,4$ доби; ORIF: $49,5 \pm 26,5$ діб), частоті ускладнень (по одному із 15 пацієнтів). Єдиною

достовірною різницею була більша довжина та менша щільність гвинтів ($P < 0,05$) [55].

Високу клінічну ефективність, яка характеризувалась скороченням терміну загоєння і відмінними функціональними результатами, показала фіксуєча компресійна пластина (LCP) при застосуванні її у якості гібридної конструкції за оперативного лікування переломів дистальних відділів променевої і ліктьової кісток (нижня третина кісток) у собак дрібних та карликових порід (масою тіла в межах 6 кг та віком від шести місяців). При використанні прямих або зубчастих T-подібних пластин с головкою 2,0 або 2,4 мм середня тривалість рентгенологічного зрощення становила $6,9 \pm 2,5$ тижні (діапазон 4-12 тижнів), повного відновлення функції – 15 ± 7 місяців на тлі одного випадку ускладнення (гнійне запалення), яке було куповане видаленням імпланту та курсом антибіотикотерапії [37].

Описано можливість використання за переломів кісток передпліччя у карликових порід собак параоссальної стабілізації затискачем-серкляжем (PCCS). Дослідники також акцентують увагу на тому, що даний метод не тільки ефективний, але й відносно дешевий. Проте для кращої його оцінки потрібні подальші біомеханічні та клінічні дослідження. Встановлено, що остеосинтез PCCS у собак масою тіла до 3,5 кг забезпечував формування кісткового мозолу в середньому впродовж 13 тижнів (діапазон 5-53 тижні), повне відновлення функції опори у 11 пацієнтів із 17 та наявності у 5 незначної кульгавості. Але при цьому серйозні ускладнення зареєстровано у 4 із 17 собак, що становить 24 % від загальної кількості [43].

Ефективною альтернативною класичним способам остеосинтезу для молодих тварин дрібних і декоративних порід із переломами кісток передпліччя є модифікована мініатюрна циркулярна зовнішня скелетна фіксація (IMEX (MCESF)). Така конструкція включає 3-4 повних кільця, 2 різблених стержня, гайки діаметром 4 мм та 6-8 трансфіксаційних дротів. При використанні такого способу остеосинтезу утворення повноцінного кісткового мозолу було досягнуто у сорока тварин із сорок однієї через 33-84

дні після втручання. Причому тривалість зрощення не залежала від типу репозиції ($P = 0,11$), застосування штифта ($P = 0,099$) або імплантації алотрансплантата ($P = 0,45$), але корелювала із рухливістю відламків ($P = 0,0005$). При видаленні імплантату середнє положення у фронтальній і сагітальній площинах складало $7,9^{\circ} \pm 6,5^{\circ}$ та $7,5^{\circ} \pm 5,8^{\circ}$, відповідно. Вирівнювання осі кінцівок після операції та рентгенологічно визначеного зрощення не відрізнялось як у фронтальній ($P = 0,062$), так і сагітальній площині ($P = .14$). Клінічні результати визначені як відмінні та добрі встановлено у 95 % тварин [24].

Запропоновано клінічне використання «шпонки» як додаткового фіксатора за переломів променевої і ліктьової кісток у дрібних порід собак, хоча при цьому в окремих випадках відзначається незначна затримка загоєння кісток. Стабілізація радіальних переломів за допомогою штифта та зовнішньої скелетної фіксації (ESF) показали кращу репозицію порівняно із закритою репозицією та використання моноваріанту ESF, що підтверджується оцінкою бокових ($P < 0,0001$) та краніальних/каудальних ($p < 0,0004$) рентгенограм. В обох групах отримано добрі клінічні результати із низьким ризиком ускладнень, але на тлі достовірно меншої тривалості репаративної регенерації (на 2,5 тижні, $P < 0,0031$) у випадку використання методу закритої репозиції, порівняно із відкритою та застосуванням ESF [64].

Представлено повідомлення щодо вивчення динаміки рентгенологічних та гістологічних показників за використання гнучкого інтрамедулярного цвяха (FIN) у поєднанні із зовнішньою фіксацією апаратом Єлізарова (IEF) у порівнянні із моноваріантом застосування тільки апарата Єлізарова за відкритого діафізарного перелому. Автори прийшли до висновку, що комбінація апарату Єлізарова та інтрамедулярного цвяха не суперечить біологічним принципам зовнішньої фіксації, підвищує стабільність фіксації відламків, тим самим прискорюючи перебіг загоєння перелому і тому може бути рекомендована до клінічного впровадження. Зокрема, по проходженню двох тижнів навколо FIN реєстрували розвиток оболонки, представленої

кістковою тканиною. При цьому в той період, коли за комбінованого остеосинтезу ідентифікували повне зрощення (28 доба після хірургічного втручання), у випадку застосування тільки апарату Єлізарова було присутнє ендостальне зрощення. Рентгенологічні результати було підтверджено гістологічними: наявністю губчастої та зрілої пластинчастої тканини, з'єднання кісткових відламків сіткою трабекул ламелярної структури. Відповідно скорочувався термін видалення металевих фіксаторів – з 45 до 30 доби [54].

В останні 10 років добре зарекомендувала себе ауто- та алотрансплантація, а також імплантація металевих конструкцій або імплантів на керамічній основі, дія яких направлена на стимуляцію репаративної регенерації кісток. Кісткові трансплантати характеризуються остеокондуктивними та остеоіндуктивними властивостям, однак вони обмежені в доступності, а їх застосування може супроводжуватись відторгненням донорської ділянки, кровотечею, розвитком гнійного запалення, недостатньою інтеграцією трансплантата, його девіталізацією із наступною резорбцією, що призводить до зниження механічної міцності. Тому останні дослідження направлені на пошук альтернативних терапевтичних концепцій [58].

В одному дослідженні представлено перші науково обґрунтовані факти ефективності пасти на основі рослинної сировини в прискоренні загоєння переломів кісток. Даний ефект підтверджується трансдермальним транспортом хімічних компонентів і контролем запалення за рахунок інгібування оксиду азоту, стимулювання ангіогенезу та загоєння кісток в тестах *in vitro*, а також на експериментальних тваринах. В представлених результатах автори показали, що водний та спиртовий екстракти рослинних компонентів сприяють остео- та ангіогенезу, на що вказує посилення проліферативної реакції відповідних культур клітин. Також показано ефективність екстрактів відносно інгібування продукції оксиду азоту в макрофагах щурів, що обґрунтовує протизапальний ефект. Запропонована

паста достовірно покращувала репаративну регенерацію на моделі кролика, що проявлялось збільшенням розміру кісткової мозолі через 2-5 тижнів, а також підвищення лужної фосфатази через 5-6 тижнів. Тривалість дії мазі, визначена шляхом виявлення її хімічних компонентів у плазмі крові, складає не менше 8 тижнів [52].

Приймаючи до уваги, що більшість факторів росту приймають активну участь у розвитку кісткової тканини та регенерації, показують зв'язування із позаклітинним матриксом та утримують до локальної мобілізації клітин, запропоновано сконструйований морфогенетичний білок (BMP-2), який імітує таку функцію в хірургічному релевантному матриксі, фібрині, який включений у нього до вивільнення протеазами, асоційованими із клітинною поверхнею. Даний трискладовий білок (TG-pl-BMP-2) отримано рекомбінантно, його N-кінцевий домен субстрату трансглютамінази (TG0 забезпечує ковалентне приєднання до фібрину. N-концевої домен субстрата трансглютамінази, C-кінцевий домен – остеогенну активність. За його апробації у щурів він посилював перебіг регенерації на 76 %, у собак спричинював статистично більш швидке утворення кісткової тканини порівняно із алогенним кістковим трансплантатом [62].

Одним із ускладнень оперативного лікування переломів кісток передпліччя у собак карликових порід є псевдоартроз, за розвитку якого стабільну фіксацію відламків та їх урегульованість забезпечує черезкістковий остеосинтез. У таких пацієнтів (масою тіла від одного до двох кілограм) автори акцентують увагу на тому, що вони мають мінімальні розміри кісток, незначний об'єм м'яких тканин та васкуляризацію, тому інтрамедулярний остеосинтез не є надійним, а накістковий взагалі практично неможливий. З іншого боку спостерігається значний інтерес з боку потенційних власників до представників саме таких порід. Останні, утримуючись в умовах квартир або приватних будинків навіть за банальних побутових ситуацій отримують пошкодження, що супроводжуються переломами кісток передніх кінцівок (їх частка складає від 25 до 40 %) [5].

Інші дослідники також зазначають, що у собак дрібних порід частка переломів кісток передпліччя становить близько 20 %. При цьому у якості головної причини сприйнятливості представників карликових порід до переломів є відносна механічна слабкість кісткової тканини передпліччя на тлі надлишкової рухливості. Лікування таких пацієнтів достатньо складне та має високу вартість. Крім того, потрібно проведення специфічного післяопераційного підтримуючого курсу та специфічної годівлі. Нині розроблено та впроваджено у клінічну практику значну кількість методів лікування переломів передпліччя, які удосконалюються. Однак, враховуючи значне поголів'я дрібних порід собак та частоту реєстрації даної патології доцільне подальше їх удосконалення. Зокрема, рекомендовано поєднання накісткового та черезкісткового остеосинтезу. При цьому зовнішню фіксацію спиць доцільно проводити за допомогою акрил-оксилату, який застосовується в гуманній стоматології. Така комбінація дозволяє отримати повне загоєння перелому впродовж 35-45 діб рахунок включення кінцівки в функцію опори вже на 5-7 добу та посилення кровотоку в цій ділянці [19].

1.2. Ускладнення за лікування переломів кісток

Згідно визначення, під переломом слід розуміти порушення цілісності кістки (повне або часткове), зумовлене впливом на неї механічних факторів (падіння, удари, м'язові скорочення, вогнепальні пошкодження тощо), що супроводжується також пошкодженням розташованих поряд м'яких (шкіри, м'язів тощо) та щільних (сухожилок, зв'язок) тканин. Причому супутні пошкодження можуть бути пов'язані як із дією зовнішніх факторів, так і впливом відламків уражених кісток [54].

Залежно від походження переломи будь-яких кісток розділяють на вроджені та набуті, хоча перші зустрічаються вкрай рідко. При цьому вроджені переломи необхідно диференціювати від генетичної кісткової патології у сприйнятливих порід собак. Як правило вони утворюються в період розвитку плоду або надмірних скорочень стінки рогів, також певну

роль можуть відігравати захворювання самок, які пов'язані із обміном речовин (рахіт, остеомалія тощо) [9].

Набуті переломи діагностують при патологічних пологах, зокрема за неправильно наданої ветеринарної допомоги, або дещо пізніше, починаючи із постнатального періоду за відсутності вікових обмежень (тобто впродовж всього життя тварини). Їх розрізняють залежно від основної причини, яка може бути пов'язана із механічним травмуванням або зумовлена патологічними явищами у кістковій тканині (втратою її щільності та еластичності) [31].

Переломи кісток незалежно від ураженої ділянки тіла за збереженого шкірно покриву класифікують як закриті, пошкодженні – відповідно відкриті, або ускладнені. Останні крім руйнування цілісності шкіри у більшості випадків характеризуються травмуванням оточуючих тканин та зв'язком кістки із зовнішнім середовищем. Тому термін їх загоєння подовжується, а власне перебіг досить часто супроводжується ускладненнями, зокрема гнійним запаленням м'яких та/або щільних тканин [44].

Потужний травмуючий фактор або недостатні фізіологічні властивості кісткової тканини призводять до утворення великої кількості відламків, такі переломи розглядаються як множинні. Вони є найбільш складними у плані лікування із обережним прогнозом [1].

Крім повних переломів діагностують неповні, які відрізняються частковим пошкодженням (роз'єднанням) кістки в певній ділянці. До них відносять: надломи, тріщини, сколи, підокістні переломи тощо [23].

Проте, потрібно враховувати, що, наприклад, тріщини можуть бути як поверхневими, так і наскрізними, за яких формується кістковий дефект різної величини. Тріщини можуть бути поодинокими або множинними. Найбільша складність відносно діагностики виникає за поверхневих тріщин, тому рекомендовано проведення рентгенографії в декількох площинах [49].

Надломи та підокістні переломи утворюються частіше за рахунок

згинання кістки під дією механічного фактору на тлі достатньої її щільності. За підокістного типу окістя не допускає (в незначних межах) можливість міграції відламків та приймає участь в механізмах відновлення кісткової тканини [64].

Переломи кісток клінічно проявляються ознаками, які відображають патогенез захворювання: больова реакція, дефігурація пошкодженої зони, рухливість відламків із кістковою крепітацією та порушення або відсутність функції опори. Основною відмінністю неповного від повного переломів пов'язана із анатомічною цілісністю кістки, хоча в більшості випадків реєструються функціональні порушення [7].

Ступінь вираження болю залежить від розташування зони пошкодження, ураження нервів, а також характеру змін у м'яких та щільних тканинах, які розташовані навколо. Від виступає у ролі захисного фактору для організму, за неповного перелому впливає на можливість спиратись на кінцівку. За повного перелому вирішального значення не має і корелює із перебігом регенеративних процесів у кістковій тканині [18].

Дефігурація ділянки, обумовлена зміщенням відламків кістки в зустрічному боковому напрямку характерна для повних переломів та відсутня у пацієнтів із неповним типом або повного вколоченого перелому, характеризується вторинно вираженим скороченням м'язів ділянки. [20].

Однією із характерних ознак перелому трубчастих кісток є її рухливість поза межами суглобів, що при дослідженні шляхом пасивних рухів додатково супроводжується кістковою крепітацією. Остання може бути відсутня за наявності між відламками м'яких тканин [51].

Репаративна регенерація кісткової тканини передбачає відновлення їх анатомічної структури, а також функціональних властивостей. Він проходить стадійно, але починається одразу після пошкодження. При цьому інтенсивність механізму загоєння пов'язана, насамперед, із ступенем вираження запальної реакції, має певні особливості залежно від особливостей власне перелому (локалізація, відсутність/наявність відламків та їх кількість,

пошкодження навколишніх тканин і кровопостачання ділянки). Крім того, одним із основних факторів, які корелюють із тривалістю та якістю утвореного кісткового мозолу є правильність репозиції відламків кісток та міцності їх утримання. Зрощення відламків кісток відбувається стадійно за рахунок утворення ендостального, інтрамедіального та періостального кісткового мозолу. Відсутність жорсткого з'єднання відламків зумовлює формування навколо ділянки ушкодження фіброзної та/або фіброзно-хрящової тканини (капсули), яка не забезпечує відновлення функціональної здатності кінцівки [60].

Важливо створити умови для швидкого відновлення кровопостачання ураженої ділянки, що дасть змогу оптимізувати перебіг механізмів репарації кісткової тканини. Крім того, для утворення повноцінного кісткового мозолу необхідно оптимальні «зовнішні» умови. Зокрема, доведено, що такі зовнішні фактори, як особливості утримання, склад раціону, стан обміну речовин, нервової та ендокринної систем відіграють певну роль у перебігу загоєння перелому [55].

Незважаючи на значний прогрес у розробці ефективних способів лікування переломів кісток, актуальним залишається питання післяопераційних ускладнень, які уповільнюють перебіг їх регенерації або навіть унеможливають його [10].

Згідно загальноприйнятої класифікації, найбільш поширеним ускладненням за лікування переломів є так званий «синдром захворювання переломів», осьове та/або фронтальне порушення з'єднання відламків, уповільнення утворення кісткового мозолу, або навіть його відсутність по проходженні близько одного-півтора місяців, розвиток остеомієліту, а також порушення росту уражених кісток [26].

З метою недопущення розвитку синдрому необхідно забезпечити міцну фіксацію відламків, що спричинює скорочення терміну та інтенсивності больової реакції в даній ділянці та відновлення функції ураженої кінцівки [37].

Профілактика зрощення неправильно розташованих відламків повинна зводитись до проведення правильної репозиції із врахуванням їх фізіологічного розташування та не допустити їх зміщення в період проходження репаративної регенерації [8].

Як правило порушення росту кісткової тканини пов'язані із пошкодженням метафізарного хрящу. Його повне руйнування викликає укорочення кінцівки відносно симетричної, часткове – деформації кісток. Найбільш значущі патологічні зміни реєструють за руйнування метафізарного хряща в одній кістці, зокрема в ділянках передпліччя та гомілки. Крім того, такі порушення можуть бути зумовлені наявністю не видалених металевих конструкцій у молодих тварин [61].

Відносно частим ускладненням в період репаративної регенерації є затримка утворення кісткового мозолу або його відсутність в терміни, які передбачені за умови оптимального перебігу процесів загоєння пошкодженої кістки. При цьому слід враховувати строк загоєння залежно від особливостей перелому. Клінічні ознаки зазначених порушень характеризуються вираженою больовою реакцією ділянки ушкодження, її деформацією із явища прогресу, атрофією відповідної групи м'язів та відсутністю функції опори. Єдине рішення для усунення затримки утворення кісткового мозолу або його відсутності – повторне оперативне втручання із застосуванням оптимального способу з'єднання відламків [42].

Перелік загальних факторів, які негативно впливають на перебіг процесів репаративної регенерації кісток достатньо різноманітний. Хоча їх вплив у більшості випадкових опосередкований, але вони можуть відігравати одну із основних ролей у розвитку ускладнень. При цьому достатньо складно провести визначення таких етіологічних чинників [49].

Однією із причин порушення загоєння переломів може бути знаходження між відламками м'яких тканин, зокрема м'язової, що призводить до значного діастазу та відсутності контакту відламків між собою (є необхідною умовою для утворення кісткового мозолу). Така ситуація

можлива в момент травмування, за закритої репозиції, або неправильно проведеного відкритого виставлення відламків, іммобілізації, надмірного натягу тканин сухожилко-зв'язкового апарату [14].

Оптимальне загоєння перелому не можливе без адекватного живлення пошкодженої ділянки, яке забезпечує, насамперед, її васкуляризація. Остання може бути порушена в різному ступені внаслідок безпосереднього впливу травмуючого фактору або кісткових відламків, відшаруванням окістя, а також нестабільною фіксацією кісток [28].

Згідно із однією із класифікацій, залежно від порушення механізму зрощення уражених кісток, переломи поділяють на біологічно активні та не активні. Серед перших найбільш часто діагностують гіпертрофічний тип, який в абсолютній більшості випадків викликаний недостатньою іммобілізацією відламків, внаслідок чого в період загоєння наявна їх рухливість, можливо із ефектом ротації. Такі ускладнення розвиваються як правило за поперечних або косих діафізарних переломів кісток передпліччя у випадку проведення остеосинтезу тільки однієї із них інтрамедулярно [36].

Крім того, поява гіпертрофованого кісткового мозолу можлива за наявності в зоні перелому секвестрів із некрозом кісткової тканини або не видаленні дротяних конструкцій. Для усунення зазначеного ускладнення, залежно від причини, здійснюють видалення металевих конструкцій або некротизованих ділянок кісткової тканини шляхом хірургічного втручання із подальшою фіксацією відламків накістними апаратами [59].

Серед біологічно активних порушень зрощення кісткових відламків виділяють слабо- та оліготрофічний типи, які характеризуються, відповідно недостатнім розвитком кісткового мозолу або його відсутністю. Головною їх причиною є неправильна іммобілізація відламків, що призводить до рухливості. Такі ускладнення усуваються шляхом проведення оперативного втручання, сутність якого зводиться до надійного остеосинтезу [41].

Порівняно із біологічно активними причинами незрощення переломів, лікування біологічно неактивних, до яких відносять дистрофічний, некротичний і дефектний типи, значно складніше [39].

За множинних переломів, які супроводжуються значним пошкодженням поряд розташованих тканин та суттєвим зниженням васкуляризації зони травмування, як правило діагностують дистрофічний тип незрощення відламків кісток [16].

Множинні переломи кісток або інфікування ділянки ураження та утворення некротичних секвестрів поряд із переломом призводять до некротичного типу незрощення відламків [28].

Розміщення уламків кісток на значні відстані один від одного за відсутності/неправильної репозиції або недостатньо жорсткої фіксації викликає розвиток дефектного типу незрощення перелому [7].

Проте, найбільш поширеним типом порушення регенерації біологічно неактивних переломів є атрофічний тип, який зокрема діагностується за пошкодження променевої та ліктьової кісток у собак дрібних, насамперед карликових порід. Лікування в цьому випадку тривале, а прогноз обережний, що обґрунтовується високим ризиком ротації відламків навіть за зовнішньої їх іммобілізації, а також низьким рівнем або навіть відсутністю процесів остеогенезу [33].

Висновок з огляду літератури. Таким чином, аналіз літературних джерел свідчить про певний прогрес у напрямку розробки і клінічного впровадження нових методів та конструкцій для лікування переломів кісток передпліччя.

Впродовж останніх десяти років удосконалення способів оперативного лікування переломів кісток відтіснило на другий план консервативні методи, але враховуючи анатомо-фізіологічні особливості собак карликових порід вони залишаються актуальними.

Враховуючи наведене вище було проведено порівняльну оцінку різних методів фіксації відламків за переломів кісток передпліччя у собак

карликових порід, із урахуванням характеру пошкодження та індивідуального підходу до кожного клінічного випадку.

Слід відзначити, що наразі спроби удосконалення способів хірургічного лікування переломів трубчастих кісток мають універсальний напрямок і не враховують морфологічні особливості собак дрібних і карликових порід. Зокрема це стосується незначної товщини і відносно низької щільності кісток, що є фактором ризику нестабільності з'єднання кісткових відламків. Крім того, металеві конструкції, які використовуються для остеосинтезу, адаптуються із гуманної медицини.

У ветеринарній травматології спостерігається прогрес в напрямку застосування сучасних апаратів, але він не підтриманий розробкою сучасних засобів для оптимізації репаративної регенерації, які могли б скоротити тривалість застосування фіксуєчих конструкцій.

Наведене вище обґрунтовує, що проблема лікування переломів кісток у собак, насамперед дрібних порід, залишається актуальною та потребує більш детального вивчення.

2. Власні дослідження

2.1. Матеріал та методи досліджень

Дослідження проводили в умовах кафедри хірургії і акушерства сільськогосподарських тварин Дніпровського державного аграрно-економічного університету та державної лікарні ветеринарної медицини Шевченківського та Соборного районів міста Дніпро впродовж 2019-2021 років.

Для визначення структури хірургічної патології собак в умовах міста проводили аналіз звітної документації лікарень ветеринарної медицини державної і приватної власності: державної лікарні Центрального та Чечелівського районів, Амур-Нижньодніпровського району, а також приватних: «Біосвіт», «Акела», «Ветсервіс», «Ветлайфсервіс», «Ветеринарний госпіталь».

Матеріалом для досліджень слугували собаки карликових порід, які були доставлені власниками для надання кваліфікованої допомоги з приводу переломів кісток передпліччя.

Під час надходження тварин здійснювали їх реєстрацію, з'ясовували терміни та безпосередні причини травмування, надану первинну допомогу (за умов проведення) та її ефект.

Наступний етап прийому включав загальний клінічний огляд тварин, визначення функціонального стану життєво важливих органів та систем із застосуванням клінічних та апаратних методик, вимірювання температури тіла, частоти пульсу та дихання.

Після клінічного огляду приступали до детального дослідження осередку ураження за допомогою наступних діагностичних методів. За необхідності (у випадках вираженої больової реакції, вираженого занепокоєння тощо) застосовувати лікарські засоби для релаксації та/або знеболювання пацієнта.

Методом пальпації визначали локалізацію перелому, його характер, наявність крепітації, больову реакцію. Також звертали увагу на ступінь ушкодження м'яких тканин.

Методом рентгенографії користувалися для постановки точного діагнозу. Рентгенографію проводили із використанням стаціонарного апарату Sedecal DUAL VET X PL (Sedecal, Іспанія).

Під час надання лікувальної допомоги пацієнтам застосовували парентеральні введення лікарських речовин: підшкірне, внутрішньом'язове, внутрішньовенне.

Підшкірні введення здійснювали в місцях найбільш багатих підшкірною клітковиною: в ділянку шиї, грудей, внутрішню поверхню стегна.

Внутрішньом'язові ін'єкції здійснювали в ділянках із вираженими шарами м'язової тканини, розташованих на відстані від великих нервів, судин і кісток: внутрішня поверхня стегна, задня стегова група м'язів.

Внутрішньовенні ін'єкції здійснювали в підшкірну вену передпліччя.

Знеболення проводили шляхом комбінованого внутрішньом'язового введення нейролептика (ксилазин) та наркотику (кетаміну) із розрахунку 1 мл розчину на 10 кг маси тіла.

Як свідчить загальноприйнята думка, кожен перелом є індивідуальним, а тому то й вибір остеосинтезу повинен залежати від його характеру.

При повних переломах кісток передпліччя, за типом зеленої гілки, застосовували переважно іммобілізуючі лонгетні пов'язки терміном до одного місяця.

Для проведення досліджень було сформовано дві групи тварин, до яких увійшли собак із переломами ліктьової та променевої кісток. До них входили пацієнти із поперечними, косими та осколковими переломами різних вікових груп: до 6; 6 – 12; 12 – 24; старші 24 місяців. Загальна кількість собак у групах складала по 60 тварин.

У собак контрольної групи проводили інтрамедулярний остеосинтез шпичками Кіршнера або Єлізарова, дослідної – прямої або Т-подібної динамічної компресійної пластини.

В післяопераційний період в обох групах додатково призначали системну антибіотикотерапію (Цефтріаксон), для оптимізації перебігу репаративної регенерації – нестероїдні протизапальні засоби (Мелоксивет), кальцій- та фосфорвмістні препарати (Перфект) та фармакологічні засоби для нормалізації мінерального обміну (Гамалайф).

Цефтріаксон (Олкар, Україна) – бета-лактамний антибіотик, цефалоспоринової групи III покоління, бактерицидний ефект якого зумовлений гальмуванням активності транспептидази і порушення клітинного біосинтезу мікроорганізмів пептидоглікану. Дозування - внутрішньом'язово один раз на добу у дозі 40 мг/кг впродовж 7 днів.

Мелоксивет (Укрзооветпромстач, Україна) нестероїдний протизапальний засіб, який відноситься до класу оксикамів та є селективним інгібітором циклооксигенази-2. Спричинює протизапальний, анальгезуючий

та жарознижуючий ефект. Дозування - внутрішньо у перший день 0,2 мг мелоксикама/кг (відповідає 4 краплям, 0,2 мл), в подальшому протягом 6 днів – 0,1 мг мелоксикаму/кг (відповідає 2 крапля, 0,1 мл).

Перфект (Ветсинтез, Україна) у капсулі 0,5 г міститься вітамін А – 200 ОД, вітамін D₃ – 50 МО, вітамін Е – 2 МО, ейкозапентаєнова кислота – 90 мг, докозагексаєнова кислота 60 мг. Препарат сприяє покращенню засвоюваності та підвищенню активності інших вітамінів: А, групи В, D, Е. Однією із напрямів його дії є активація утворення кісткового мозолу за переламів кісток. Дозування: внутрішньо капсула 0,5 г на 5-15 кг маси тіла один раз на добу протягом 6 тижнів.

Гамалайф (Олкар, Україна) – біотонізуючий засіб, який містить плаценту денатуровану емульговану та натрію нуклеїнат (в 100 мл міститься 0,05 % та 0,1 %, відповідно). Дозування – внутрішньом'язово 0,5 мл/кг маси тіла один раз на добу протягом 10 днів.

Оцінка ефективності різних видів остеосинтезу базувалась на клініко-рентгенологічних показниках. Враховували інтенсивність формування кісткового мозолу із визначенням термінів проходження стадій репаративної регенерації кісток, у поєднанні із аналізом рентгенологічних змін ділянки пошкодження. Зокрема, визначали динаміку: відновлення опорної функції враженої кінцівки, зниження больової реакції та утворення кісткового мозолу.

Після завершення загоєння перелому (приблизно через 1,5 місяці) металеві конструкції видаляли. У випадку екстракортикального остеосинтезу проводили повторне розсічення тканин і після викручування саморізів, видаляли пластину. За інтрамедулярного остеосинтезу проводили розсічення тканин на краєм штифта (на тлі місцевої анестезії артіфріном) захоплювали його голкотримачем та видаляли.

Клініко-статичними критеріями оцінки результатів остеосинтезу за різними способами слугували показники: зрощення відламків; відновлення фізіологічної осі кістки; збереження осьових розмірів кістки; ускладнення

регенерації; функціональний стан суміжних суглобів; неврологічні і судинні порушення; загоєння уражених м'яких тканин; необхідність у повторному лікуванні.

2.2. Характеристика бази проведення дослідження

Заплановані дослідження було проведено на базі кафедри хірургії і акушерства сільськогосподарських тварин ДДАЕУ та державної лікарні ветеринарної медицини Шевченківського та Соборного районів міста Дніпро протягом 2020-2021 років.

Лікарня ветеринарної медицини являється базовим підприємством для проходження виробничої практики здобувачами вищої освіти ДДАЕУ. Одним із функціональних завдань лікарні є інтеграції навчальної та клінічної практичної діяльностей, що входить до комплексної підготовки фахівців ветеринарної медицини.

Лікарня ветеринарної медицини Шевченківського та Соборного районів міста Дніпра проводить лікувально-профілактичні заходи у різних видів тварин (велика та дрібна рогата худоба, свині, собаки, кішки, щури, екзотичні тварини), надає консультативну допомогу розплідникам, підприємствам різних форм власності та приватним власникам тварин, а також приймає участь в наукових дослідженнях.

Крім того, одним із основних джерел надходження коштів є оформлення супровідних документів для транспортування тварин по Україні та за її межі. Право на виписування таких документів належить лише державним лікарням ветеринарної медицини.

Даний заклад ветеринарної медицини розташований на кордоні міста Дніпро та Дніпропетровського району, який представлений селищем Дослідним. Незважаючи на юридичну адресу, селище фактично знаходиться в межах житлового масиву Тополя-3.

Будівля клініки ветеринарної медицини – двоповерхова цегляна, розміщена на огороженій території. Попереднє її призначення – дитячий

садок. Тому структура та площа території зберіглась, відповідає вимогам до попереднього використання та оптимально підходить до нинішнього – закладу ветеринарної медицини.

Лікарня ветеринарної медицини займає частину першого поверху, на другому розташовані: Дніпровська міська державна лікарня ветеринарної медицини та Головне управління Держпродспоживслужби в місті Дніпро.

Зовні наявні асфальтовані під'їзні шляхи та проїзди на території. Для переміщення людей обладнано тротуари із твердим покриттям. На території сплановано паркувальні місця для транспорту, а також зони очікування для власників із тваринами, які призначені для теплого періоду року.

Приміщення умовно розподілене на блоки, які об'єднані одним коридором. Перший блок призначений для первинного прийому тварин, другий - лабораторних досліджень та візуальної діагностики, третій - надання терапевтичної допомоги, четвертий – хірургічних втручань.

Відповідно до призначення наявне обладнання для забезпечення виконання завдань. Зокрема, приймальне відділення забезпечене пристроями та обладнанням для постановки первинного діагнозу на основі аналізу анамнестичних даних і клінічних досліджень; лабораторія – сучасним діагностичним обладнанням для постановки кінцевого діагнозу (гематологічний, біохімічний аналізатори тощо); кабінет візуальної діагностики – ультразвуковим сканером, рентгенологічним апаратом, кардіографом; відділення надання терапевтичної допомоги – пристроями та обладнанням для введення лікарських засобів різними шляхами, камерою для оксигенації, проведення невідкладної інтенсивної терапії; хірургічний блок – обладнанням, яке необхідне для здійснення планових і ургентних хірургічних втручань. Слід відзначити, що закладом ветеринарної медицини використовується тільки сертифіковане в Україні обладнання.

Для тимчасового утримання тварин в післяопераційний період або тих, які потребують цілодобової інтенсивної терапії, виділено окреме приміщення, обладнане клітками різних розмірів. Мікроклімат приміщення

контролюється автоматично, матеріали оздоблення відповідають фізіологічним вимогам.

З метою дотримання асептичних умов передбачені дезінфекційні килимки, співробітники виконують свої функціональні обов'язки в межах відділень.

Штат лікарні включає завідувача, 6 лікарів та 3 фельдшера ветеринарної медицини, 2 санітарок. Сформовано дві зміни, у вихідні та святкові дні працюють чергові лікарі.

Прийом тварин реєструється в амбулаторному журналі, при цьому в кожному випадку в базу вносяться діагностичні заходи, заключний діагноз, призначене лікування та його результат.

Крім надання ветеринарної допомоги в умовах лікарні, за необхідності передбачено виїзд спеціалістів по місцю утримання тварин. Складовою частиною функціонування даного закладу є проведення діагностичних і профілактичних заходів в межах Шевченківського та Соборного районів міста Дніпро. Зокрема, здійснюється туберкулізація великої рогатої худоби, дослідження на бруцельоз та щеплення проти сибірки великої і дрібної рогатої худоби, вакцинація проти сказу сприйнятливого поголів'я, тощо.

У заключення слід відзначити високий рівень надання послуг населенню з ветеринарного обслуговування тварин, що можливе завдяки наявності сучасного діагностично-лікувального обладнання та високого професійного рівня спеціалістів.

2.3. Результати власних досліджень та їх аналіз

Моніторинг поширення захворювань хірургічного профілю в умовах лікарні ветеринарної медицини. Згідно записам в амбулаторному журналі закладу, впродовж 2020-2021 років кількість звернень до лікарні становила 3251.

Подальший аналіз структури діагностованої патології дозволив встановити, що частка хірургічної патології в структурі незаразних хвороб у

собак складала 56,7 %, тобто дещо більше половини випадків.

Проводячи аналіз діагностованих захворювань хірургічного профілю (рисунок 1), варто відмітити, що найбільш часто, у близько 33 % випадків, зустрічаються хвороби черевної порожнини.

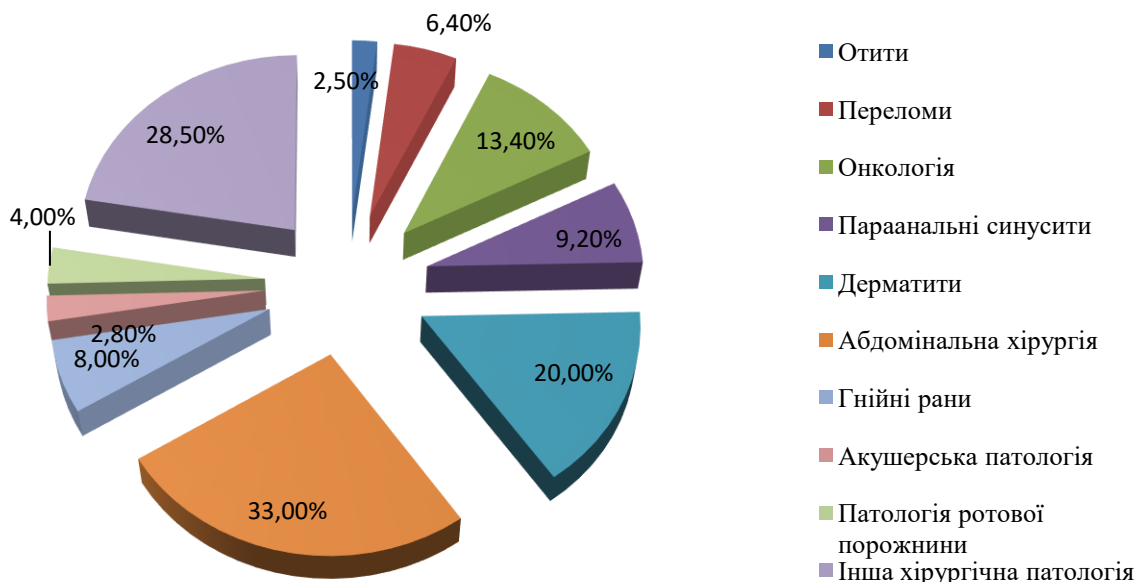


Рисунок 1. - Структура загальної хірургічної патології у дрібних тварин

Згідно журналів обліку пацієнтів лікарні ветеринарної медицини Шевченківського та Соборного районів міста Дніпро, також часто діагностували дерматити різної етіології, які склали 20 % від всього загалу тварин із хворобами хірургічного профілю. При цьому не враховували випадки їх розвитку, пов'язані із паразитарними чинниками.

Пухлинні ураження різних тканин та органів у собак виявляли у 13,4 % випадків, але ймовірно зазначений відсоток дещо нижчий за реальний показник, враховуючи складність діагностики такої патології.

Досить поширеним виявився параанальний аденіт, який діагностували у 9,2 % собак, насамперед, середньої та старшої вікових груп, незалежно від породної приналежності та у метисів.

Травматичні пошкодження, що супроводжуються пошкодженням

шкіри та кісткової тканини становили 6,4 % випадків від всього загалу пацієнтів хірургічного профілю.

Відносно незначна частка в структурі хірургічної патології собак приходить на хвороби ротової порожнини (близько 4 %), зокрема стоматити, гінгівіти тощо, а також акушерські захворювання (2,8 %).

Серед зазначеної патології однією із найбільш актуальною нині є переломи кісток. Причому, в умовах будь-якого міста підвищення щільності проживання населення (відповідно дрібних домашніх тварин, які утримуються власниками), збільшення інтенсивності руху та постійний стан стресу для тварин зумовлюють збільшення кількості та тяжкості травматичних пошкоджень, у тому числі і кісток. Насамперед це стосується представників карликових порід, в яких найбільш часто діагностуються переломи трубчастих кісток – стегнової, плечової, гомілки та передпліччя (рисунок 2).

На основі аналізу даних журналу амбулаторного прийому, встановлено, що найбільш часто переломи кісток передпліччя діагностуються у представників породи той-тер'єр – 51 % випадків від загальної кількості переломів трубчастих кісток (рисунок 3).

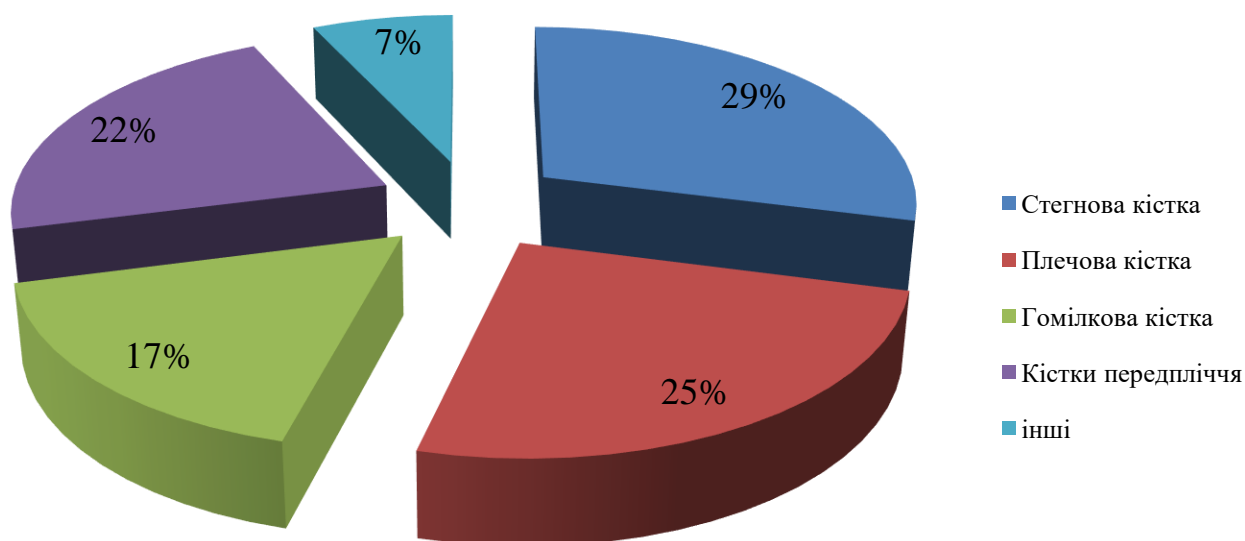


Рисунок 2. - Структура переломів у собак карликових порід

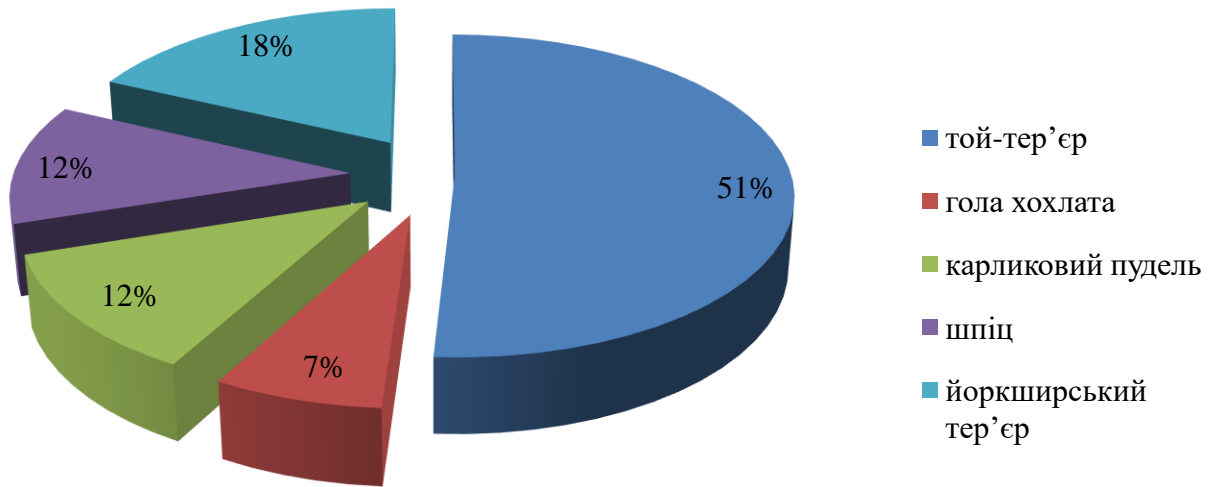


Рисунок 3. - Породна сприйнятливість до переломів кісток передпліччя у собак карликових порід

Аналіз вікового аспекту у пацієнтів із переломами кісток передпліччя дозволив визначити основну закономірність – в абсолютній більшості випадків (більше 80 % собак) їх вік не перевищував одного року (рисунок 4). У старших вікових групах кореляція частоти переломів із віком тварин була відсутня. Таким чином, ймовірність перелому кісток передпліччя у представників карликових порід на першому році життя вище в 5 разів, порівняно із більш старшими собаками.

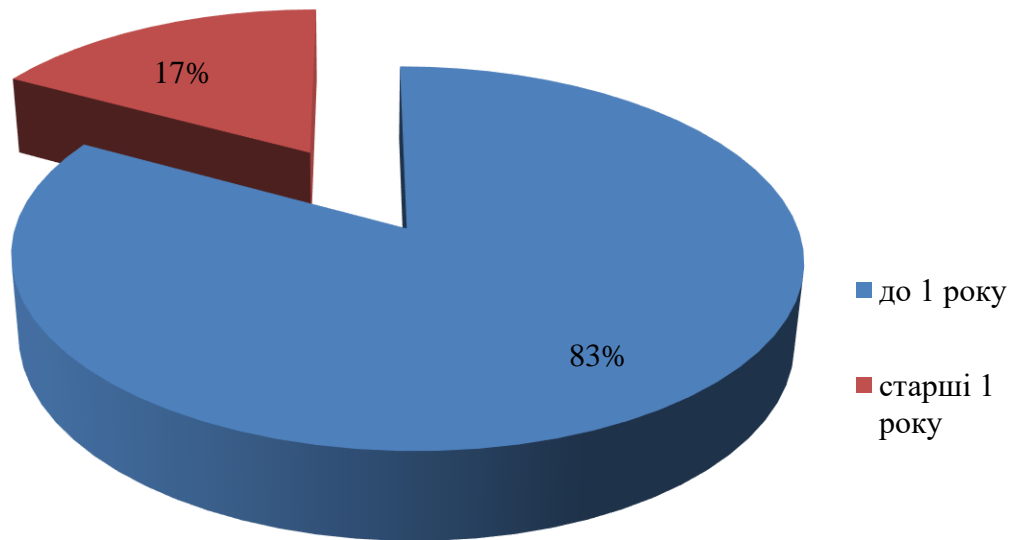


Рисунок 4. – Вікова сприйнятливість собак карликових порід до переломів кісток передпліччя

При визначенні локалізації переломів кісток передпліччя у собак карликових порід встановлено, що близько 40 % супроводжуються роз'єднанням кісткової тканини в ділянці метафізу (40 %) та діафізу (35 %) (рисунок 5).

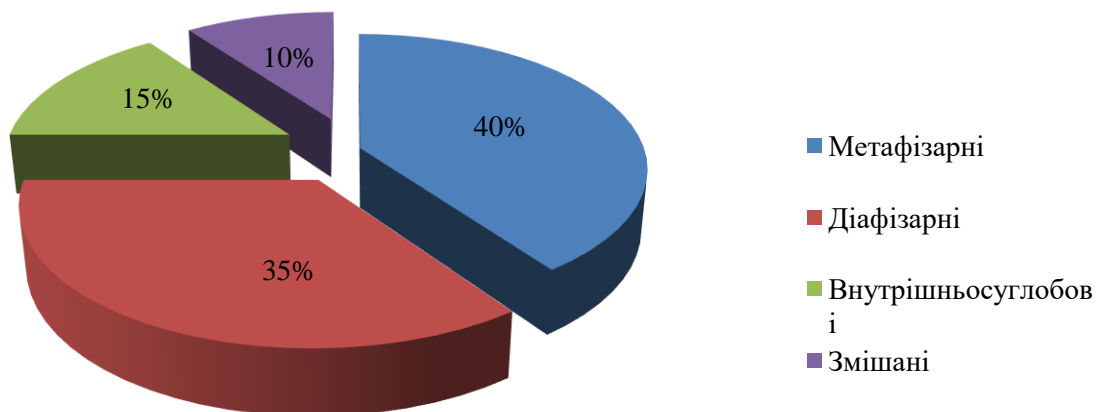


Рисунок 5. – Локалізація переломів кісток передпліччя

При цьому частота внутрішньосуглобових переломів складає 15 %, змішаних – 10 %, тобто їх ймовірність нижча в 2,5-4 рази.

Оцінюючи особливості травматичних пошкоджень ділянки передпліччя, встановлено, що фактично у всіх випадках діагностуються переломи обох кісток передпліччя (рисунок 6). Зокрема, у 96 % пацієнтів

встановлено порушення цілісності як ліктьової, так і променевої кісток. Лише у 4 % собак діагностовано перелом однієї із них. така ситуація, ймовірно, зумовлена анатомічними особливостями (паралельним розташуванням поряд на мінімальній відстані).

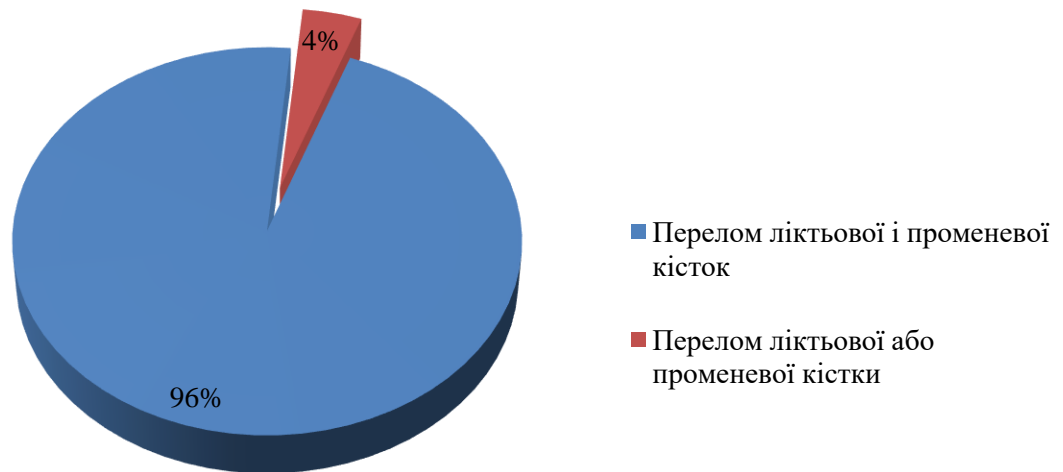

Рисунок 6. – Частота повних переломів однієї або обох кісток передпліччя у собак карликових порід

Незначна механічна міцність шкірного покриву у поєднанні із не вираженими м'язовими шарами в ділянці передпліччя та пошкодженням двох кісток зумовлюють визначене співвідношення відкритих до закритих переломів – 9:1. Тобто у 90 % випадків діагностували відкриті переломи (рисунок 7). Даний показник є важливим, враховуючи, що за відкритих переломів існує висока ймовірність розвитку остеомієліту, який гальмує репаративну регенерацію кісток та є причиною ускладнень після проведення остеосинтезу.

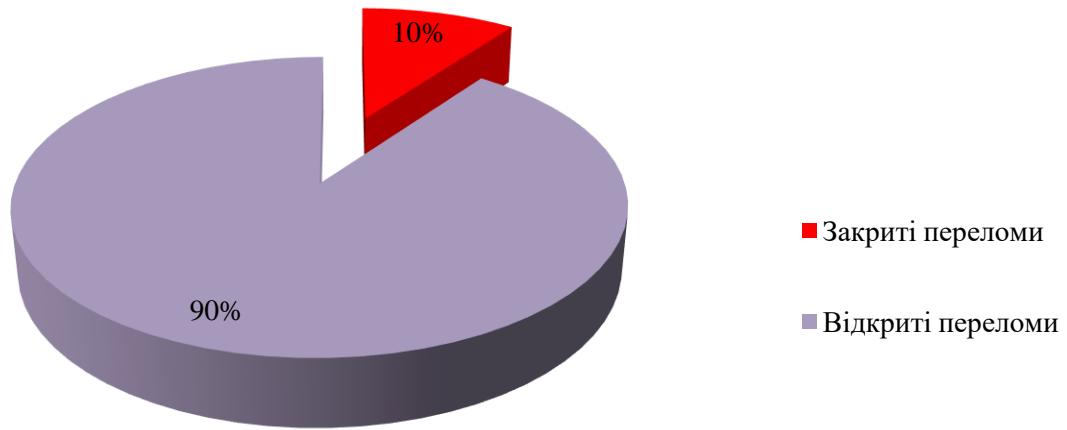


Рисунок 7. - Співвідношення відкритих та закритих переломів у карликових порід собак

Враховуючи відношення лінії перелому по поздовжньої осі кістки, а також множинність пошкодження кісткової тканини, було встановлено, що приблизно у половині випадків (55 % собак) вони були представлені поперечними переломами (або близькими до них), третині (35 %) – косими, а у 10 % - осколковими (рисунок 8). Причому як правило характер перелому кісток не відрізнявся.

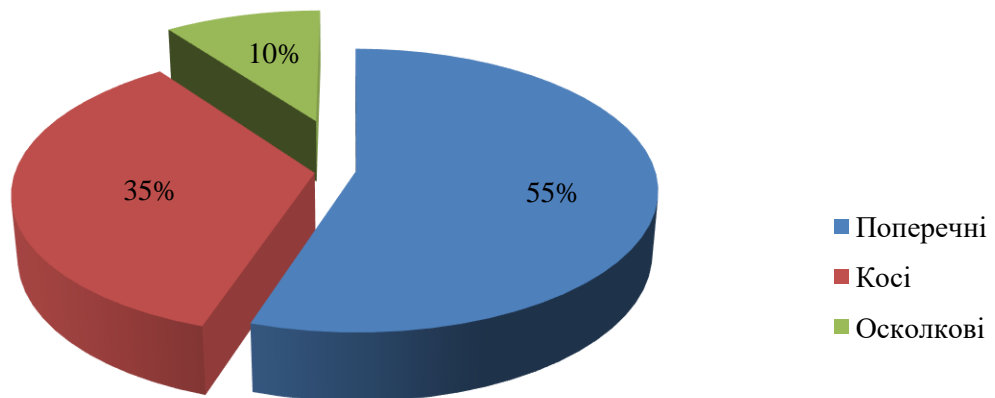


Рисунок 8. Відсоткове співвідношення переломів кісток передпліччя за характером зламу у карликових порід собак.

Таким чином, узагальнення моніторингових досліджень засвідчило як актуальність проблеми переломів кісток передпліччя у собак карликових порід, так і складність їх лікування. Серед пацієнтів із такою патологією

абсолютна більшість – тварини до однорічного віку, із діафізарними або метафізарними переломами. Хоча менша частота внутрішньосуглобових та осколкових переломів супроводжується більш складними техніками їх лікування. Додатково слід звертати увагу у випадку відкритих переломів, навіть за відсутності в ранній період остеомієліту.

Клінічні ознаки переломів кісток передпліччя та порівняльна оцінка методів їх лікування. Загальновідомо, що усі статичні і динамічні порушення – це наслідок анатомічних розладів, причому у травмованих кістках опорно-рухового апарату без зміщення такі порушення не є поодинокими. Кожен перелом як трубчастої, так і пластинчастої кістки, в залежності від травмованої ділянки тіла тварини, має певні особливості клінічного перебігу.

Проводячи клініко-діагностичні дослідження травмованих тварин, ми часто враховували симптоми порушення статичної та динамічної функції кінцівки. Вони були специфічні, і у деяких випадках внаслідок перелому супроводжувався ушкодженням нервових стовбурів.

Переломи кісток передпліччя на 2–5-ту добу супроводжувались набряками, але останні не завжди були патогномонічною ознакою. Діагноз підтверджувався пальпаторно, при чому визначались підшкірні западання і випинання відламків кістки. Важливе значення мало вивчення характеру крововиливу в прилеглі тканини (просочення кров'ю м'яких тканин, гематома). Швидка поява після травми широкого крововиливу зазвичай свідчила про перелом із великою зоною пошкодження прилеглих тканин та органів.

У деяких травмованих тварин ми спостерігали, що місце перелому було розташоване на віддалі від зони крововиливу – кров проникала, як правило дистально, по міжфасціальних щілинах м'язів і сухожилків.

При з'ясуванні характерного клінічного перебігу за найбільш типових переломах кісток передпліччя головним чином орієнтувались на рентгенологічну діагностику із урахуванням особливостей пошкодження м'яких тканин. При можливості з'ясовували обставини, за яких тварина була

травмовані, а також сам механізм пошкодження, що дозволяло встановити і передбачити супутні клінічні прояви.

При проведенні досліджень травмованої тварини ми вважали за доцільне поділяти клінічні ознаки переломів на достовірні та ймовірні. Достовірними ознаками були укорочення ушкодженого сегмента, патологічна рухливість у місці перелому і крепітація кісткових відламків. Перевірку крепітації відламків проводили лише у крайніх випадках, оскільки вона сприяла посиленню травмування поряд розташованих тканин.

Досить часто між відламками защемлювались та пошкоджувались судини, нерви, м'язи, сухожилки тощо. При таких ураженнях невчасне розпізнавання та проведення хірургічного втручання призводило до незворотних змін та втрати функції кінцівки.

При проведенні клінічних досліджень для нас було важливим розрізнити переломи на стабільні й нестабільні. Стабільним переломам властива поперечна лінія зламу. При нестабільних переломах (косі, гвинтоподібні) внаслідок посттравматичної ретракції м'язів обов'язково з'являлось вторинне зміщення.

Удар в ділянці черева і тазу обґрунтовував необхідність ретельного обстеження паренхіматозних органів черевної порожнини та органів сечостатевої системи. В момент травми в окремих тварин реєстрували ознаки шоку.

Суттєве значення мали анамнестичні дані про раніше перенесені захворювання. У тварин для з'ясування етіології переломів при відсутності підтверджених фактів травмування виникала необхідність виключення захворювань кісток. При дослідженні таких тварин для нас особливо було важливим правильно і повністю використати результати гематологічних, біохімічних та рентгенологічних досліджень.

Особливості остеосинтезу кісток передпліччя. Згідно проведеного моніторингу переломів трубчастих кісток, нами було відмічено що у відсотковому співвідношенні переломи кісток передпліччя становлять 22 %.

Найсхильнішими до виникнення даних переломів є собаки карликових порід, особливо той-тер'єри.

Велика кількість робіт свідчить про ефективність застосування пристроїв зовнішньої фіксації для лікування переломів кісток передпліччя. Так, застосування апарату Г.А. Єлізарова, на нашу думку, є найоптимальнішим різновидом лікування переломів кісток передпліччя. Однак, дана методика має також і ряд суттєвих недоліків, а саме наявність зовнішньої конструкції на період загоювання, що може спричинити інфікування, складність проведення спиць через проксимальні відламки та необхідність виконання постійного рентгеноконтролю у процесі загоювання.

Застосування іммобілізуючих пов'язок ефективно тільки при простих неускладнених переломах за типом «зеленої гілки». У всіх інших випадках дана методика не ефективна внаслідок неправильного зрощення кісток.

Відсутність на вітчизняному ринку адаптованих пластин та штифтів для остеосинтезу собак карликових порід на довгі роки відштовхнуло використання даних методик в клінічній практиці. Спроба адаптувати пластини, які використовуються в гуманній щелепово-лицевій хірургії не мала суттєвих успіхів внаслідок їх спеціальної форми.

Застосування спиць Кіршнера або Єлізарова не завжди є ефективним за відсутності вираженого інтрамедулярного каналу у ліктьовій та променевої кістках, та невідповідності діаметру імплантатів відносно розмірів кісток.

Як правило, переломи супроводжувались повним зміщенням уламків по довжині та ширині в латеро-краніальному напрямі, що призводило до компресії оточуючих м'яких тканин та судино-нервових пучків.

Виходячи із аналізу ефективності різних методів остеосинтезу, при виборі використовували дані рентгенографії.

При повних переломах кісток передпліччя, за типом зеленої гілки, застосовували іммобілізуючі лонгетні пов'язки терміном до одного місяця. Перевірку якості мобілізації кісток після накладання пов'язки контролювали

проведенням рентгенівських знімків одразу після накладання, а також через п'ятнадцять та тридцять діб після маніпуляції.

При метафізарних та діафізарних переломах зі зміщенням кісткових уламків застосовували надкістковий метод остеосинтезу.

Потрібно відмітити, що при повних переломах кісток передпліччя у карликових порід собак доцільно виконувати мобілізацію тільки променевої кістки. Ліктьова кістка не потребує фіксації, оскільки на променеву кістку в ділянці передпліччя розподіляється основне навантаження, і вона виступає так званим буфером для ліктьової, внаслідок розташування міжкісткових зв'язок між ними.

Прямими показаннями до застосування надкісткового остеосинтезу була відповідність товщини променевої кістки відносно металевої пластини. При надкістковому остеосинтезі ми застосовували пряму динамічну компресійну пластину під самонарізні шурупи. Якщо перелом локалізувався в дистальній третині променевої кістки розтин шкіри проводили на краніо-медіально над місцем перелому. При цьому намагалися не пошкодити підшкірну вену передпліччя. Для оголення місця перелому м'яз променевого розгинача зап'ястка відводили латерально, оголюючи при цьому місце перелому (рисунок 9). Для оголення діафізу променевої кістки розтинали глибоку фасцію передпліччя між м'язами розгинача та згинача зап'ястка.

Після забезпечення оперативного доступу до місця перелому проводили репозицію уламків променевої кістки, пластину моделювали на її поверхні, просвердлювали отвори під гвинти (рисунок 10).

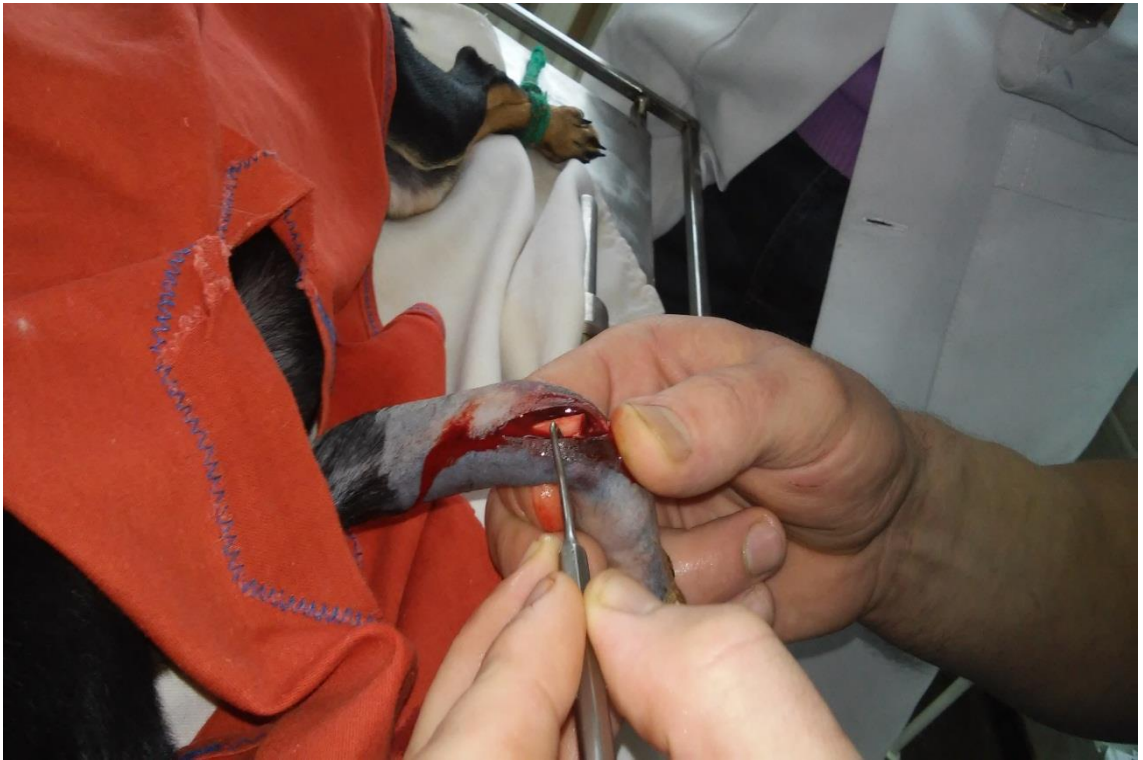

Рисунок 9. – Оперативний доступ до ділянку перелому

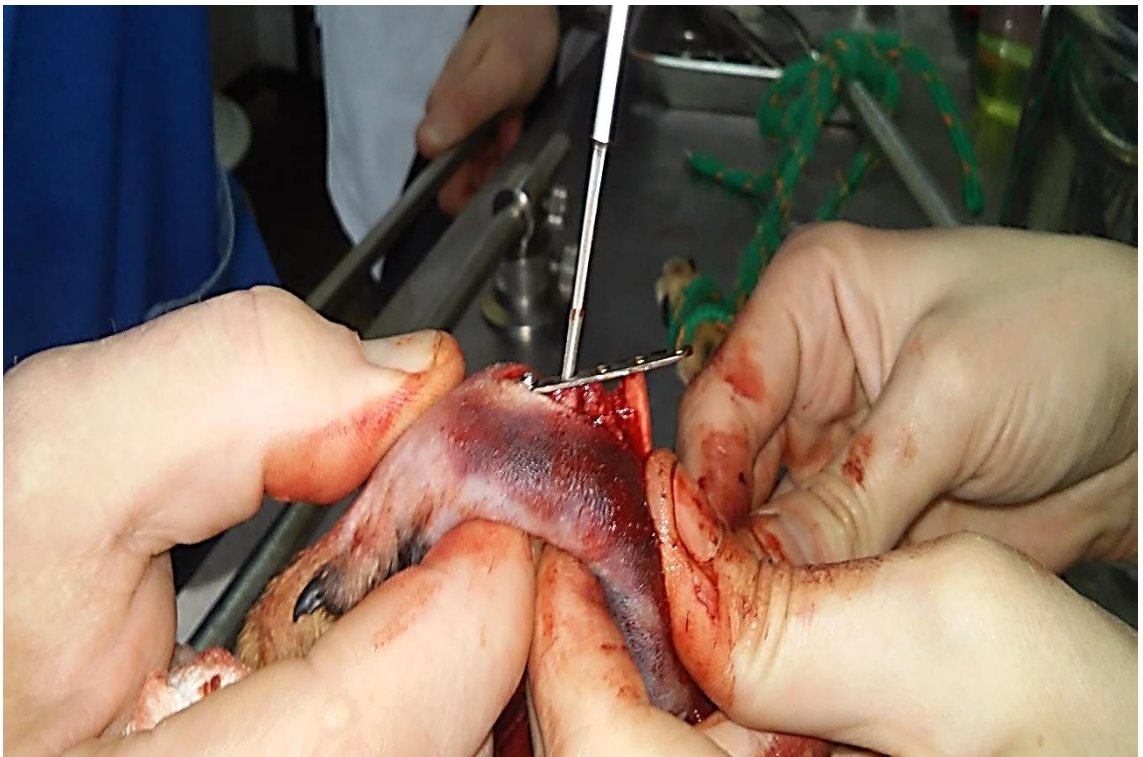

Рисунок 10. – Етап репозиції відламків та їх фіксація пластиною
(просвердлювання отворів під самонарізні шурупи)

Пластину фіксували спочатку до дистального уламка кістки двома гвинтами, контролюючи при цьому положення уламків. Після цього гвинтами фіксували проксимальний уламок кістки до пластини, намагаючись як можна ближче зіставити уламки кісток з метою усунення повільної консолідації та можливого незрощення кісток (рисунки 11, 12). При метафізарних переломах застосовували Т-подібну пластину на п'ять або шість отворів під шурупи (рисунок 13). На операційну рану накладали глухий безперервний шов, а на шкіру, з метою усунення саморозлизування – субкутикулярний, застосовуючи в якості шовного матеріалу полігліколід № 3. На рану накладали бинтову пов'язку. У післяопераційному періоді тваринам призначали антибіотики цефалоспоринового ряду протягом 5 діб. З метою зменшення больових відчуттів застосовували нестероїдний протизапальний препарат метакам.

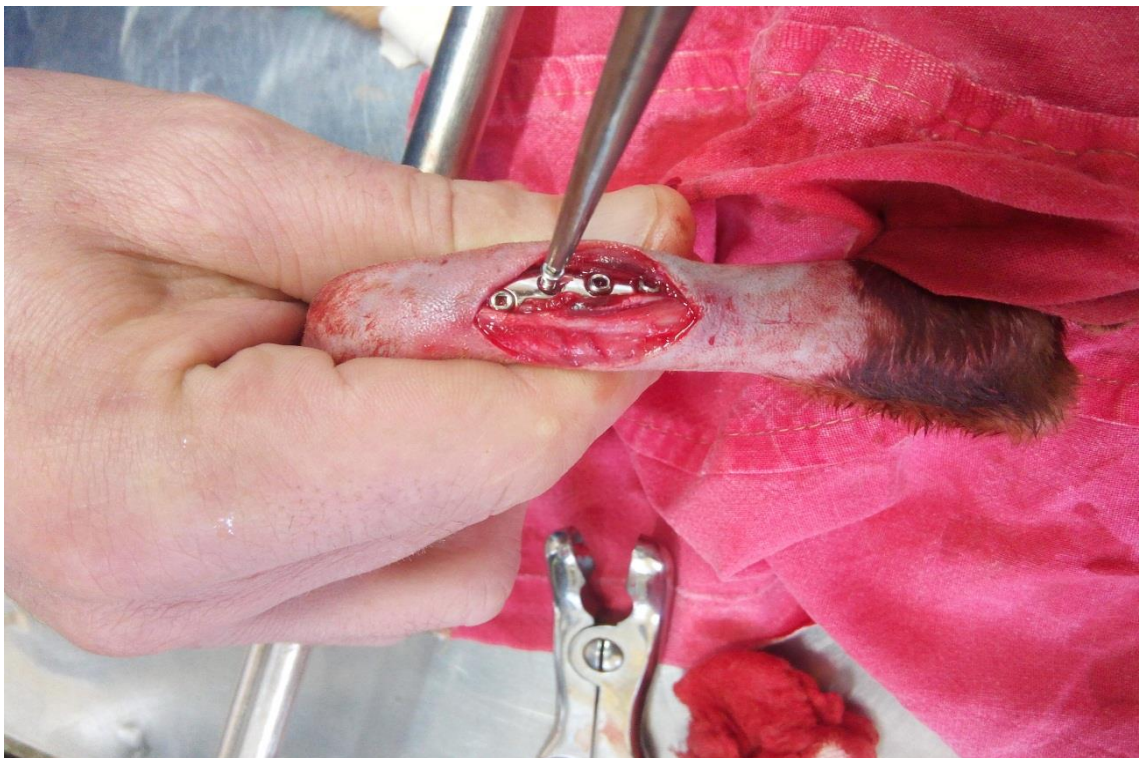


Рисунок 11. – Фіксація пластини кортикальними шурупами

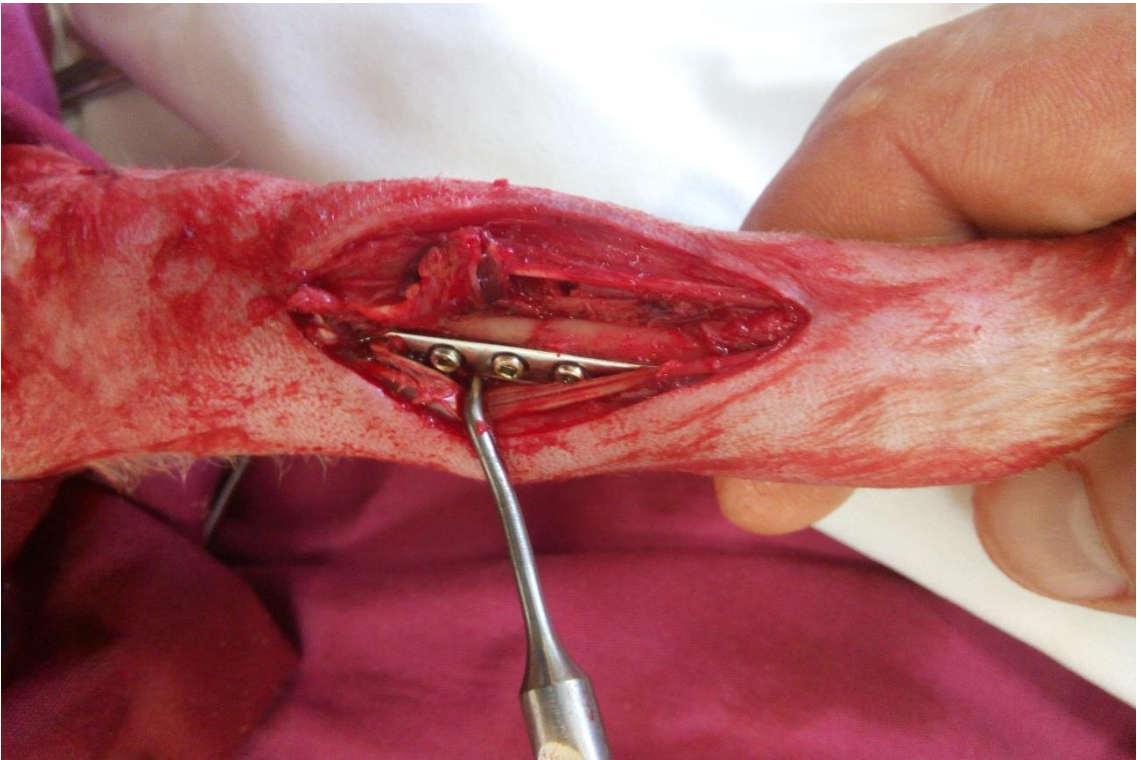


Рисунок 12. - Вигляд перелому після фіксації прямою компресійною пластиною

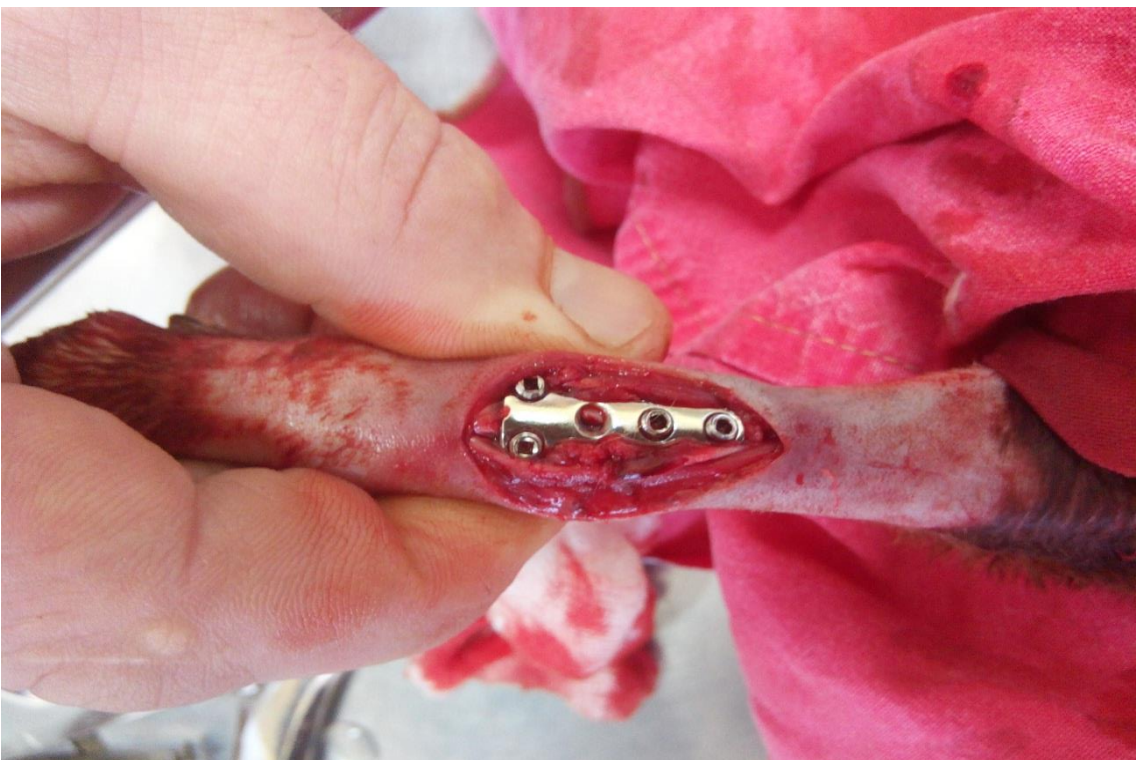

Рисунок 13. – Фіксація відламків кістки Т-подібною компресійною пластиною

Аналізуючи результати післяопераційної реабілітації тварин, потрібно відмітити доцільність застосування надкісткового остеосинтезу при метафізарних та діафізарних переломах кісток передпліччя. У випадках поперечних і косих переломів, де все навантаження передається з одного уламка на інший, минаючи при цьому імплантат, є ще одним аргументом на користь застосування надкісткового остеосинтезу. Тварини починали опиратися на оперовану кінцівку на 3–4 добу, а на 10–15 добу функція кінцівки майже повністю відновлялася.

Аналізуючи результати рентгенівських знімків потрібно відмітити, що зрощення кісткових уламків виникало за формування ендостального кісткового мозоля, що свідчить про стабільну фіксацію уламків.

Пластину видаляли в середньому через 40 діб після операції, післяопераційне лікування передбачало застосування такої ж терапії як і при постановці пластини. Післяопераційних рецидивів ми не спостерігали.

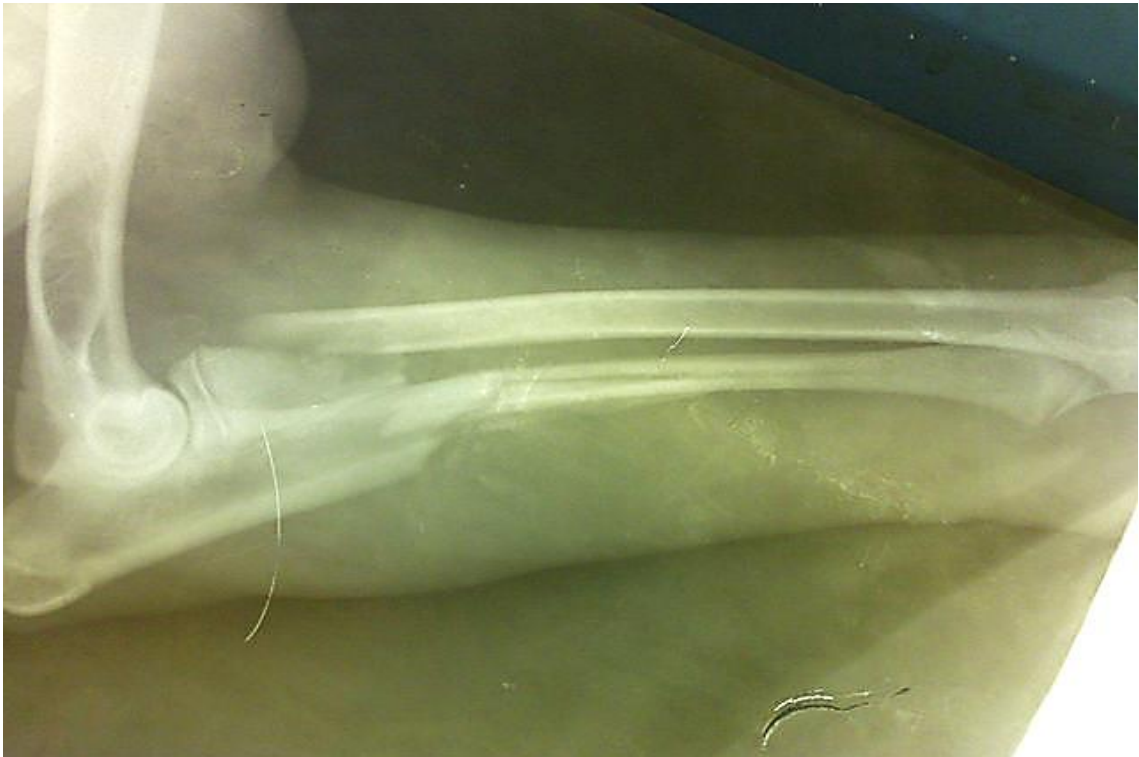

Рисунок 14. – Рентгенівський знімок набутого повного косого відламкового перелому ліктьової і променевої кісток

При простих переломах кісток передпліччя, з наявністю добре вираженого внутрішньокісткового каналу ми застосовували інтрамедулярний остеосинтез як ліктьової, так і променевої кісток (рисунки 14, 15).

Шпиці вводили ретроградно і за допомогою дреля виводили назовні. Після цього зіставляли уламки кісток та вводили спиці в зворотньому напрямку. В окремих випадках для усунення ротації та кращого прилягання уламків кісток застосовували серкляж. Рану зашивали пошарово.

Післяопераційне лікування, окрім застосування медикаментозної терапії, містило в собі використання лонгетних пов'язок.

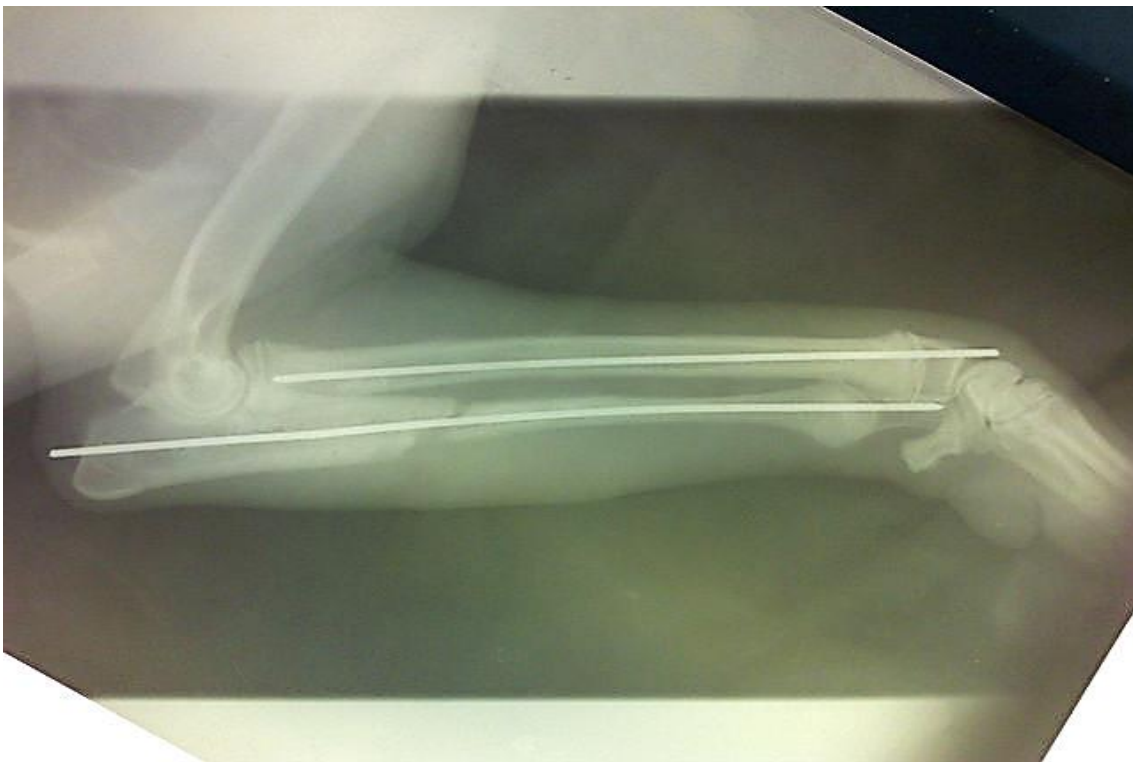

Рисунок 15. – Контрольний рентгенівський знімок за інтрамедулярного остеосинтезу

Їх використання пояснюється тим, що при інтрамедулярному остеосинтезі ми не можемо досягти надійної фіксації уламків кісток, яка може призвести до їхньої ротації між собою (рисунок 16). Основною перевагою даного методу остеосинтезу кісток передпліччя була простота виконання, а основним недоліком можливі явища ротації, можливе згинання

та переломи шпиці від надмірної рухливості та ваги тварини (рисунки 17-19), також обмежена рухова функція зап'ястного суглобу в період загоювання внаслідок знаходження там металевого імпланту.

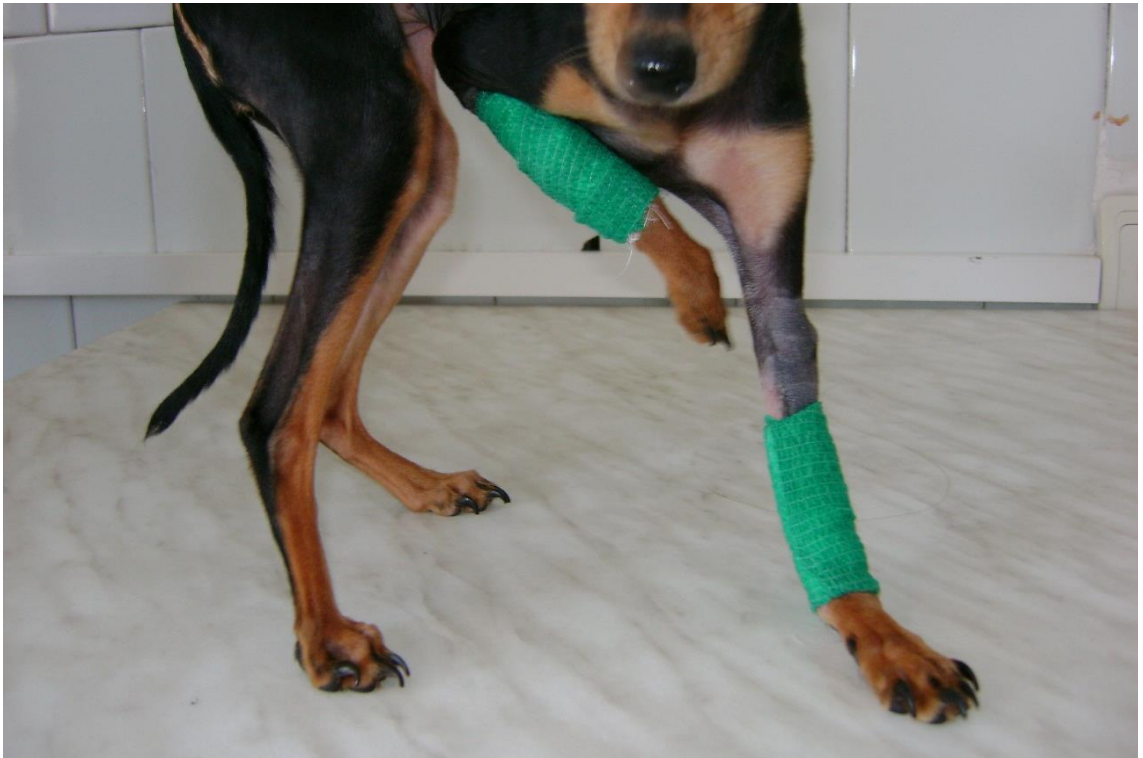

Рисунок 16. – Застосування лонгет з еластичного бинту Copoly

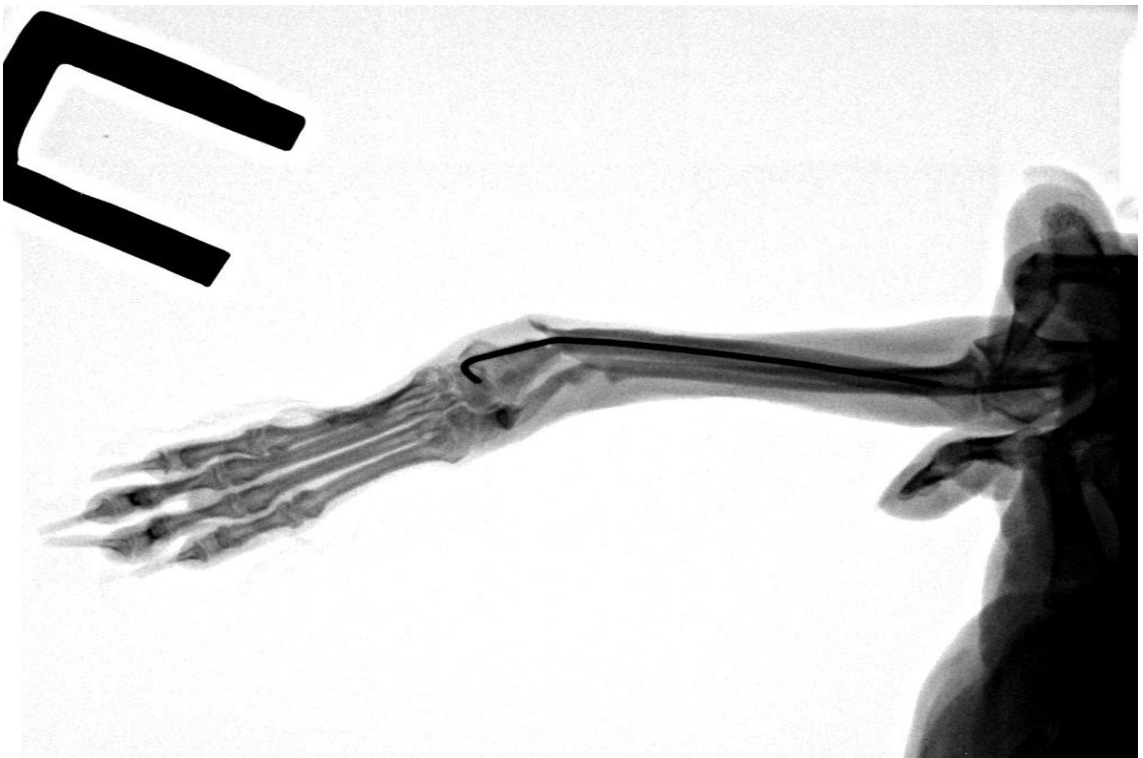


Рисунок 17. - Згин шпиці за порушення післяопераційного «ведення»

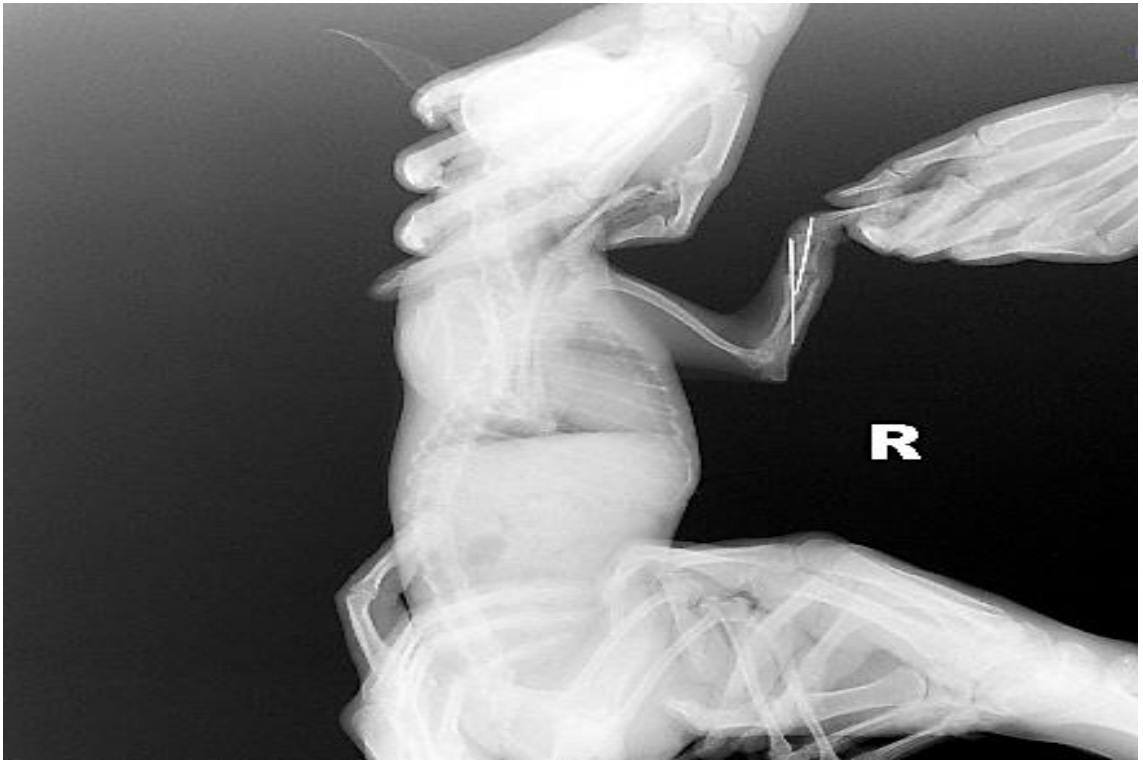

Рисунок 18. – Порушення формування кісткового мозолу внаслідок міграції штифтів

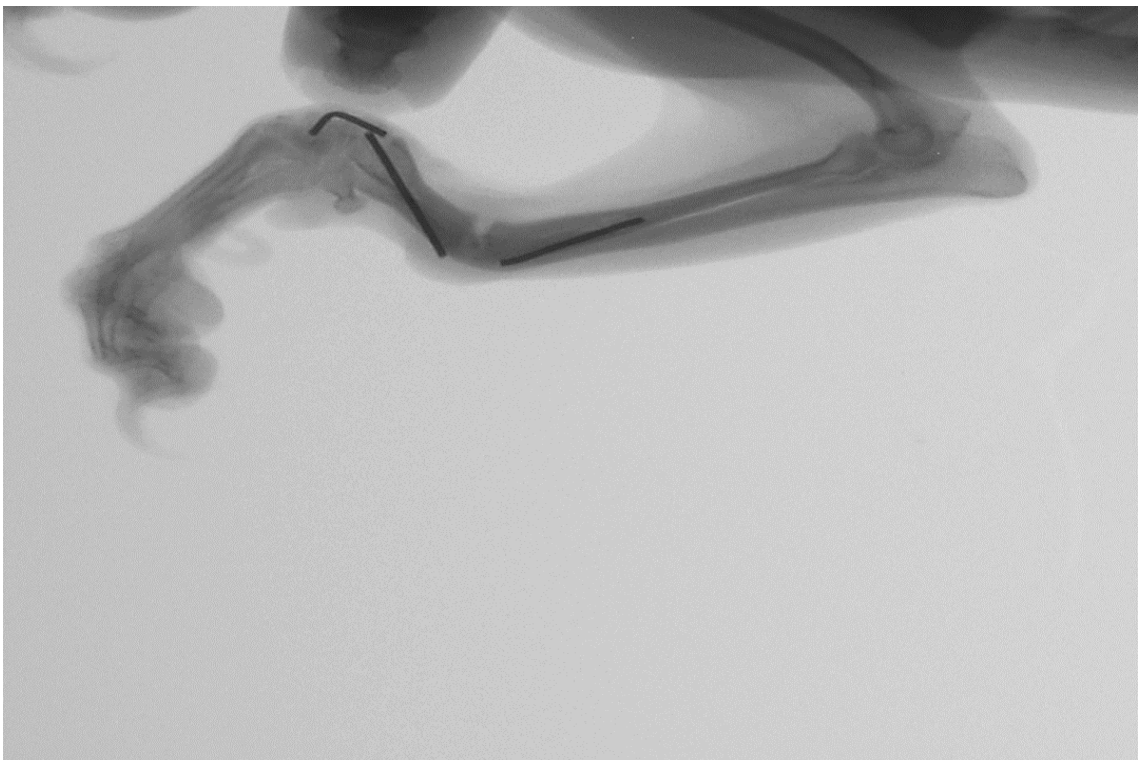


Рисунок 19. – Формування несправжнього суглобу внаслідок перелому зламу штифта

На нашу думку, даний метод остеосинтезу можна застосовувати при неускладнених переломах кісток передпліччя і тільки тваринам невеликої ваги, у яких вищезазначені кістки мають виражений інтрамедулярний канал.

Аналізуючи дані, отримані за реалізації кваліфікаційної роботи в період з 2020 по 2021 роки, нами було встановлено частку хірургічних хвороб в структурі загальної захворюваності собак протягом року - складала 57 %.

Аналізуючи дані журналів амбулаторного прийому тварин державної лікарні ветеринарної медицини Шевченківського та Соборного районів міста Дніпро, нами було відмічено, що суттєве місце серед кістково-суглобової патології займають переломи трубчастих кісток.

Найбільш схильними до виникнення переломів кісток передпліччя є такі породи собак як той-тер'єр, китайська гола чубата, карликовий пудель, шпиць, йоркширський тер'єр. На нашу думку, схильність даних порід собак до виникнення спонтанних переломів кісток передпліччя пов'язана з анатомічними особливостями даної ділянки.

Вік тварин коливався від 4-ох місяців до 5-ти років, але переважна кількість переломів реєструвалась у тварин до одного року. Причинами виникнення переломів у 75 % випадків була побутова травма, а в 25 % - ауотравма. У 90 % пацієнтів реєстрували відкриті переломи, лише у 10 % собак вони були відкритими. За характером зламу кістки поперечні становили 55%, косі – 35%, відламкові – 10%.

Згідно анатомічної локалізації, у 40% відмічали метафізарні переломи, у 35 % - діафізарні і лише у 15 % випадків внутрішньосуглобові. У 96 % випадків спостерігали повні переломи, як променевої, так і ліктьової кісток і лише у 4 % випадків – переломи однієї із кісток.

Як правило, переломи супроводжувались повним зміщенням уламків по довжині та ширині в латеро-краніальному напрямі, що призводило до компресії оточуючих м'яких тканин та судино-нервових пучків.

Переломи кісток передпліччя на 2–5-ту добу супроводжувались набряками, але останні не завжди були достовірною (патогномонічною) ознакою даного захворювання. Діагноз підтверджувався пальпаторно, при цьому визначались підшкірні западання і випинання відламків кістки. Важливе значення мало вивчення характеру крововиливу в прилеглі тканини (синець, гематома). Швидка поява після травми широкого крововиливу звичайно свідчила про перелом із великою зоною пошкодження поряд розташованих тканин та анатомічних структур.

При повних переломах кісток передпліччя, за типом зеленої гілки, застосовували переважно іммобілізуючі лонгетні пов'язки терміном до одного місяця. Перевірку якості мобілізації кісток після накладання пов'язки контролювали проведенням рентгенівських знімків одразу після накладання, а також через п'ятнадцять та тридцять діб після маніпуляції.

Аналізуючи результати післяопераційної реабілітації тварин, потрібно відмітити доцільність застосування накісткового методу остеосинтезу при метафізарних та діафізарних переломах кісток передпліччя. У випадках поперечних і косих переломів, за яких навантаження передається з одного уламка на інший, минаючи при цьому імплантат, є ще одним аргументом на користь застосування накісткового остеосинтезу. Тварини починали опиратися на оперовану кінцівку на 3–4 добу, а на 10–15 добу функція кінцівки майже повністю відновлялася.

Аналізуючи результати рентгенівських знімків потрібно відмітити, що зрощення кісткових уламків виникало за формування інтрамедіарної та ендостального кісткового мозоля, що свідчить про стабільну фіксацію уламків.

В окремих випадках, при наявності простих переломів кісток передпліччя, ми застосовували інтрамедулярний остеосинтез як ліктьової, так і променевої кісток. Основною перевагою даного методу остеосинтезу кісток передпліччя була простота виконання, а основним недоліком можливі явища ротації та обмежена рухова функція зап'ястного суглобу в період загоювання

внаслідок знаходження там металевго імплантату. Також відмічено після застосування металевих штифтів велику кількість рецидивів. На нашу думку, даний метод остеосинтезу можна застосовувати при неускладнених переломах кісток передпліччя і тільки тваринам невеликої ваги, у яких вищезазначені кістки мають виражений інтрамедулярний канал.

Терміни зрощення травмованих кісток передпліччя у собак залежно від віку, характеру перелому та методу остеосинтезу представлено у таблицях 1 та 2. Клінічна ефективність вивчених способів з'єднання відламків кісток у собак карликових порід за перелому ліктьової і променевої кісток доводить перевагу надкісткового остеосинтезу, порівняно із інтрамедулярним. Про даний факт свідчить скорочення середніх термінів загоєння ділянки ушкодження у всіх вікових групах: у цуценят до 6-місячного віку в 1,4 раза ($p < 0,001$), молодих тварин від 6 до 12 місяців – в 1,2 раза ($p < 0,05$), пацієнтів вікової групи 12-24 місяці – в 1,3 раза ($p < 0,01$), собак старших 24 місяців – в 1,2 раза ($p < 0,01$).

Не залежно від типу перелому (поперечний, косий або оскольчастий) проведення фіксації кісткових відламків ліктьової і променевої кісток із використанням динамічних пластин скорочує термін відновлення в 1,2 раза ($p < 0,05$).

Таблиця 1

Термін фіксації відламків ліктьової і променевої кісток за використання надкісткового остеосинтезу ($M \pm m$, днів)

Тип перелому	Вік пацієнтів, місяців				Середні строки
	< 6	6 - 12	12 - 24	> 24	
поперечний	22,5±1,1	29,3±2,2	33,4±1,5	54,3±5,6	34,9±1,4
косий	31±2,0	26,3±1,8	36±2,9	57±2,3	37,8±3,0
відламковий	33±1,1	27,4±2,4	37,1±2,6	63±3,5	40,1±1,7
середні строки	25,5±1,3	28,3±1,4	35,2±1,5	54,1±2,8	-

Таблиця 2

**Тривалість регенерації відламків кісток передпліччя за
інтрамедулярного остеосинтезу ($M \pm m$, днів)**

Тип перелому	Вік пацієнтів, місяців				Середні строки
	< 6	6 - 12	12 - 24	> 24	
поперечний	29,4±1,5	35,3±2,2	39,6±1,7	68,4±6,4	43,2±1,9*
косий	42±2,1	32±2,1	45±3,2	65±1,9	46±2,0*
осколковий	45±1,8	34,5±2,5	48±2,2	66±3,2	48,4±1,2*
середні строки	36,5±1,3***	35,2±1,5*	44,1±1,4**	66,0±2,3**	-

* - $p < 0,05$; ** - $p < 0,01$; *** - $p < 0,001$, відносно пацієнтів, в яких використовували надкістковий остеосинтез

Вивчення історій хвороби пацієнтів, яким проводили остеосинтезу, вказує на меншу ймовірність ускладнень, пов'язаних із загоєнням перелому, за використання накісткових фіксаторів (таблиця 3). Так, порівняно із інтрамедулярним способом, накістковий знижує ризик подовження термінів регенерації в 2,5 рази, незрощення кісток – в 2,1 рази, утворення «хибного» суглобу – в 1,6 рази.

Таблиця 3

Ускладнення за остеосинтезу кісток передпліччя

Остеосинтез	Всього	Уповільнення регенерації		Незрощення перелому		Хибний суглоб	
		к-ть	%	к-ть	%	к-ть	%
інтрамедулярний	262	17	6,5	11	4,2	8	3,1
накістковий	151	4	2,6	3	2,0	3	2,0

Таким чином, за переломів довгих трубчастих кісток доцільно рекомендувати застосування накісткового остеосинтезу, який забезпечує отримання кращих клінічних результатів, порівняно із інтрамедулярним.

2.4. Розрахунок економічної ефективності

Враховуючи те, що дрібні тварини виконують роль домашніх компаньонів та не відносяться до видів тварин, які утримуються для отримання прибутку, розрахунок економічної ефективності проведених

лікувальних заходів базується на визначенні середніх витрат на проведення інтрамедулярного та екстрамедулярного остеосинтезу кісток передпліччя у карликових порід собак.

Розрахунки представлені в таблицях 4, 5. Проведення оперативного втручання із використанням накісткової пластини оцінюється в 4553 грн., інтрамедулярного штифта – 3653 грн., тобто перший дорожче приблизно на 20 %.

Таблиця 4

Середня вартість «розхідних» матеріалів на проведення екстракортикального остеосинтезу (грн.)

Лікарський засіб	Вартість	Потреба на курс лікування	Загальні витрати
ксилазин, 50 мл	300	2 мл	20
кетамін 2%, 2 мл	100	1 мл	50
p-н йоду спиртовий 5%, 50 мл	50	1 фл.	50
спирт етиловий, 100 мл	50	1 фл.	50
шприц 2 мл	3	10 шт.	30
бинт стерильний	20	3 шт.	60
пластина кортикальна, шт.	800	1 шт.	800
гвинти для пластини, шт.	100	5 шт.	500
шпиці Кіршнера, шт.	200	2 шт.	400
кламоксил 100 мл	400	4 мл	40
остеогенон, табл.	300	1 уп.	300
лезо скальпеля	3	1 шт	3
вікріл	50	1 уп.	50
мелоксикам 10 мл	50	1 уп.	50
поліамід	50	1 уп	50
рентгенівський знімок	300	1 шт.	300

вартість операції	1500		1500
витрати на видалення металевої конструкції	1000		1000
всього: контроль/дослід		3653/4553	

Підсумовуючі результати досліджень, ми можемо стверджувати що лікування переломів кісток - одна з актуальних проблем ветеринарної медицини.

Беручи до уваги вартість проведення операцій та порівнювати з результатами отриманими в ході дослідження, можна зробити висновок, що екстрамедулярний остеосинтез є раціональним рішенням у виборі методу лікування переломів кісток передпліччя у собак карликових порід. Вартість даної операції виправдовується її ефективністю та надійністю.

3. Охорона праці у ветеринарній медицині

3.1. Аналіз стану охорони праці у клініці ветеринарної медицини.

Охорона праці у будь-якій сфері, зокрема ветеринарній медицині, у правовому відношенні базується на положеннях, викладених у Конституції України, Законі України «Про охорону праці», кодексі законів про працю, а також підзаконних актах [4, 6].

Їх дія поширюється на всіх сфери діяльності. Тому, якщо мова йде про клініку ветеринарної медицини, то вона торкається як безпосередньо всіх аспектів, пов'язаних із наданням кваліфікованої ветеринарної допомоги, так і суміжних робіт. Тобто, дія законодавчих актів поширюється на будь-яку лікарню ветеринарної медицини, незалежно від форми власності, особливостей функціонування, додаткових видів діяльності, на всіх її співробітників: лікарів, асистентів, лаборантів, санітарів, охоронців тощо.

Законодавча база щодо питань охорони праці поступово оновлюється. Зокрема, у новій редакції Закону України «Про охорону праці» додані новітні принципи державної політики в даній галузі, узгоджено із сучасними

економічними реаліями права та обов'язки працівників, а також порядок фінансування профілактичних заходів (недопущення травматизму) і відшкодування шкоди здоров'ю у разі виникнення нещасного випадку на виробництві.

Робота лікарні ветеринарної медицини не можлива без дотримання вимог нормативно-правових актів, які регламентують створення безпечного виробничого середовища, проходження регулярних медичних обстежень і щеплень, проведення інструктажів і навчання із техніки безпеки, зокрема протипожежної, тощо.

Лікарня ветеринарної медицини Шевченківського та Соборного районів є одним із підрозділів Дніпровської міської державної лікарні ветеринарної медицини. Клініка ветеринарної медицини здійснює свою діяльність згідно із Статутом та ліцензії на ветеринарну практику.

Загальне керівництво закладом здійснює завідувач, на якого покладено обов'язки, зокрема, організації та контролю за дотриманням вимог охорони праці та протипожежної безпеки.

Прийом та звільнення співробітників відбувається за погодження із ним. Завідувач проводить інструктажі із охорони праці і реєструє їх у відповідному журналі. Поточний контроль за діяльністю завідувача клініки ветеринарної медицини здійснює начальник міської лікарні.

На підприємстві є посада інженера з техніки безпеки, який також приймає участь в дотриманні законодавчих вимог щодо техніки безпеки.

Вимоги розповсюджуються також і на здобувачів вищої освіти, які проходять виробничу практику в умовах даної лікарні ветеринарної медицини.

Слід акцентувати увагу на важливості повторного інструктажу, який проводиться з інтервалом 6 місяців та направлений на підтримання знань щодо техніки безпеки.

Крім наведеного вище, необхідно зазначити, що приміщення, в якому розміщена лікарня, відповідає існуючим нормам законодавства, а

паспортизація робочих місць проводиться з урахуванням умов праці та технічних засобів, які використовуються.

3.2. Аналіз небезпечних та шкідливих факторів в лікарні ветеринарної медицини. В лікарні створені безпечні умови для роботи її співробітників. Три роки тому проведено капітальний ремонт всього приміщення із повною заміною електричної, водопровідної та каналізаційної мереж. Повністю виключена ймовірність ураження електричним струмом, зокрема за рахунок використання високоякісних компонентів електричної мережі. Всі розетки та обладнання має заземлення, існує можливість швидкого знеструмлення окремого приміщення.

Стіни вкриті кахельною плиткою, тобто поверхня дає змогу використовувати не тільки мильні розчини, а й дезінфектанти, тим самим максимально асептизуючи її та не допускаючи накопичення шкідливих мікроорганізмів.

Для освітлення використовуються сучасні точкові світильники, що дає змогу створити комфортний рівень освітлення при «обслуговуванні» пацієнтів.

Опалення приміщення здійснюється власною електричною котельнею, тому наявна можливість підтримки потрібної температури у приміщенні незалежно від сезону року. При цьому відсутнє забруднення повітря продуктами згоряння, що також дає змогу стверджувати про відповідність параметрів повітря санітарно-гігієнічним нормам.

Стан мікроклімату у приміщеннях, незалежно від їх призначення: кімнати для прийому тварин, операційна, приміщення для персоналу, відповідає санітарно-гігієнічним вимогам щодо освітлення, вологості тощо. Регулярно, тричі на добу проводиться вологе прибирання із використанням дезінфікуючих засобів не тільки приміщення, а й обладнання (столи, інструментальні столики тощо). Крім того, обов'язковим є використання перед початком зміни, в обідню перерву та після завершення роботи ультрафіолетових ламп. Рівень освітлення (штучного та природного)

службових приміщень відповідає санітарним нормам. Вентиляція штучна – примусова.

Наявне централізоване водопостачання, обігрів води проводиться накопичувальним електрообігрівачами. Система каналізації спроектована, виходячи із специфіки роботи лікарні, таким чином, що стоки потрапляють в загальну систему тільки після знезараження.

З метою недопущення зараження зооантропоозонозами, співробітники лікарні ветеринарної медицини забезпечені спецодягом, взуттям та іншими індивідуальними засобами захисту.

Забруднений спецодяг знезаражується та переться в автоматичній машинці в окремому приміщенні.

При цьому співробітники дотримуються правил особистої гігієни, зокрема працюють лише у спецодягу, ретельно миють руки у гарячій воді із милом та дезінфікуючими речовинами.

Однією із обов'язкових умов профілактики виробничого травматизму є правильна фіксація пацієнта. Вибір його способу залежить від конкретного клінічного випадку, стану пацієнта, характеру запланованих заходів, схеми знеболювання тощо. Надійна фіксація мінімізує ймовірність нанесення кусаних ран тваринами. Обов'язково застосовують намордник або фіксують щелепи спеціальною зав'язкою.

Основними завданнями фіксації тварини при проведенні дослідження та лікування є:

- забезпечення лікарю ветеринарної медицини вільного безпечного доступу до ділянки втручання;
- обмеження рухливості пацієнта;
- мінімізація ймовірності травмування тварини.

Крім наведеного вище, до основних вимог при роботі із тваринами відносять обов'язковість застосування гумових рукавичок, насамперед, за наявності інфікованих ділянок або підозри на інфекційні захворювання [12].

3.3. *Пожежна безпека.* Безпечність роботи лікарні ветеринарної медицини відносно протипожежної безпеки забезпечується наявністю технічно справних технічних засобів пожежогасіння, насамперед порошкових вогнегасників, а також обладнаного щита із вільним доступом до нього [3].

Співробітники лікарні за виникнення надзвичайної ситуації, зокрема пожежі, повинні діяти за наступним алгоритмом:

- негайно повідомити пожежно-рятувальну службу, а також керівника підрозділу із зазначенням точної адреси, головних деталей події, наявності людського потенціалу тощо;

- вжити заходів, направлених на евакуацію клієнтів та співробітників згідно плану евакуації, за можливості – матеріальних цінностей;

- почати самостійне гасіння пожежі із застосуванням наявних засобів (вогнегасників), але при цьому враховувати можливу небезпеку отруєння чадним газом, травмування конструкціями тощо.

Під час гасіння пожежі слід акуратно відкривати вікна та двері – додаткове надходження кисню буде посилювати інтенсивність вогню. З метою захисту від отруєння продуктами згоряння, дихати слід через вологу тканину. За загоряння одягу, необхідно накрити її повітрянепроникною щільною тканиною. Залежно від ситуації, крім вогнегасників можна використовувати підручні засоби (пісок, землю, щільну тканину тощо). Потік речовини із вогнегасника направляють в місце максимальної інтенсивності пожежі.

Рекомендації відносно удосконалення стану охорони праці в лікарні ветеринарної медицини, які дозволять знизити ризик травматизму персоналу, покращити захист співробітників від професійних захворювань та антропозоонозів, підвищити ефективність роботи персоналу:

- збільшити фінансування заходів з охорони праці і протипожежної безпеки (включає додаткове стажування, відвідування семінарів та курсів;

закупку більш дієвих миючих і дезінфікуючих засобів, а також засобів індивідуального захисту);

- забезпечити гарячою водою приміщення, які нині не обладнані електричними водонагрівачами;

- розробити перспективний план реконструкції прилеглої території із відокремленням майданчиків для тварин, які доставлені для надання допомоги від тих, що утримуються на стаціонарі.

4. Висновки і пропозиції виробництву

1. У структурі захворювань незаразної етіології собак хірургічна патології складає 56,7 %. Найбільш поширеними серед неї – захворювання черевної порожнини (33 %), хвороби шкіри (28,5 %) і пухлини (13,4 %). Частка переломів становить 6,4 %, але вони характеризуються тяжкістю перебігу і складністю лікування, насамперед у собак дрібних порід.

2. У представників дрібних порід частіше діагностували набуті переломи стегнової (29 %) і плечової (25 %) кісток, дещо рідше – передпліччя (22 %) та гомілки (17 %). У половині випадків пацієнти представлені той-тер'єрами (51 %), 18 % - йоркширськими тер'єрами, 12 % - карликовими пуделями і шпіцами, віком до одного року (83 %).

3. За ушкодження ділянки передпліччя у більшості випадків діагностовано відкриті (90 %) діафізарні (40 %) / метафізарні (35 %) поперечні (55 %) переломи ліктьової і променевої кісток (96 %).

4. За набутого повного перелому кісток передпліччя у собак карликових порід надкістковий остеосинтез прямою або Т-подібною динамічною компресійною пластиною має перевагу, порівняно із інтрамедулярною фіксацією відламків шпицями Кіршнера або Єлізарова, що клінічно відображається скороченням терміну лікування залежно від віку в 1,2 – 1,4 раза ($p < 0,05 - 0,001$), типу перелому (лінії зламу) – в 1,2 раза ($p < 0,05$).

5. За обох видів остеосинтезу реєстрували ускладнення, які спричинювали подовження термінів репаративної регенерації, утворення неповноцінного кісткового мозолу, або навіть його відсутність. Але ризик їх розвитку був вищим за інтрамедулярного остеосинтезу, порівняно із екстракортикальними: уповільнення загоєння – в 2,5 рази, незрощення відламків – в 2,1 раза, формування хибного суглобу – в 1,6 раза.

6. Для недопущення ускладнень, пов'язаних із неспроможністю металевого фіксатора забезпечити жорстку фіксацію відламків протягом періоду регенерації кісток внаслідок слабкої механічної міцності кістки, доцільно додатково застосовувати лонгету із самоклеючого бинта COPOLY Cohesive Bandage.

7. Екстрамедулярний остеосинтез кісток передпліччя з використанням прямої динамічної компресійної пластини є ефективним та раціональним методом при різних типах переломів кісток передпліччя у собак карликових порід, має суттєві переваги над інтрамедулярним остеосинтезом і тому може бути рекомендований для широкого впровадження у клінічну практику.

5. Список використаної літератури

1. Андрієць, В. Г. (2014). Клініко-рентгенологічна характеристика та цитокінова регуляція репаративного остеогенезу у випадку інтрамедулярного остеосинтезу кісток у собак. *Науковий вісник Львівського національного університету ветеринарної медицини та біотехнологій ім. Гжицького*, (16, № 3 (1)), 27-37.

2. Білий, Д., & Грищенко, М. (2016). Моніторинг переломів довгих трубчастих кісток у собак в умовах міста Дніпропетровськ. *Theoretical and Applied Veterinary Medicine*, 4(2), 7-12.

3. Боднарюк, А. С. (2018). Оптимізація лікування собак за переломів трубчастих кісток. In *Стан та перспективи виробництва, переробки і використання продукції тваринництва* (pp. 109-110).

4. Войналович, О. В., Білько Т. О., & Марчишина Є. І. (2016). Охорона праці у ветеринарній медицині. *Навчальний підручник Центр учбової літератури*, 554.
5. Дмитрієв, В. С., & Хомин, Н. М. (2017). Частота виникнення та особливості переломів кісток периферичного скелета у собак. *Науковий вісник Львівського національного університету ветеринарної медицини та біотехнологій імені СЗ Гжицького. Серія: Ветеринарні науки*, (19, № 82), 180-183.
6. Дмитрієв, В. С. (2018). Особливості лікування собак за переломів кісток периферичного скелета. *Науковий вісник Львівського національного університету ветеринарної медицини та біотехнологій імені СЗ Гжицького*, 20(83), 279-281.
7. Закон України «Про ветеринарну медицину», 2002, 43.
8. Ільницький, М. Г., & Гердєєва, А. О. (2016). Поширення хірургічної патології у собак в деяких районах м. Одеси. *Науковий вісник Національного університету біоресурсів і природокористування України. Серія: Ветеринарна медицина, якість і безпека продукції тваринництва*, (237), 42-49.
9. Коваленко, Л. І. & Перцьовий, І. В. (2003). Безпека праці при лікуванні тварин. *Бібліотека ветеринарної медицини*, 64.
10. Костенко, Є. Є. (2020). Ефективність діагностики та лікування собак за повного діафізарного перелому кісток передпліччя в умовах ветеринарної клініки «Рона» міста Павлоград Дніпропетровської області.
11. Основи охорони праці (2008). Підручник. 4-е вид. За ред. М.П. Гандзюка. Каравела, 384.
12. Рубленко, М. В., Семеняк, С. А., & Ульянчич, Н. В. (2014). Динаміка біомаркерів репаративного остеогенезу за умов заміщення кісткових дефектів. *Науковий вісник Львівського національного університету ветеринарної медицини та біотехнологій ім. Гжицького*, (16, № 3 (1)), 287-294.

13. Рубленко, М. В., Єрошенко, О. В., & Власенко, В. М. (2013). Застосування транексамової кислоти і ацелізіну за остеосинтезу переломів трубчастих кісток у собак. *Ветеринарна біотехнологія*, (22), 496-504.
14. Рубленко, М. В., Власенко, В. М., & Семеняк, С. А. (2016). Кістковий метаболізм у собак за ускладненого перебігу репаративного остеогенезу та заміщення кісткових дефектів остеотропними матеріалами. *Науковий вісник Національного університету біоресурсів і природокористування України. Серія: Ветеринарна медицина, якість і безпека продукції тваринництва*, (237), 265.
15. Семеняк, С. А., Рубленко, С. В., & Данилейко, Ю. М. (2014). Структура переломів кісток у собак в умовах мегаполісу. *Науковий вісник ветеринарної медицини*, (13), 218.
16. Сухонос, В. П. (2016). Особливості лікування собак за відкритих переломів кісток. *Науковий вісник Національного університету біоресурсів і природокористування України. Серія: Ветеринарна медицина, якість і безпека продукції тваринництва*, (237), 87-96.
17. Телятніков, А. В. (2013). Поширення переломів кісток у собак. *Науковий вісник ветеринарної медицини*, (11), 149-152.
18. Хомин, Н. М., Мисак, А. Р., & Дмитрієв, В. С. (2015). Моніторинг переломів кісток у собак. *Науковий вісник Львівського національного університету ветеринарної медицини та біотехнологій імені СЗ Гжицького*, (17, № 2), 259-264.
19. Шаганенко, В. С., & Рубленко, М. В. (2011). Патогенетична роль оксиду азоту в умовах запально-репаративного процесу при переломах трубчастих кісток у собак та його корекція Імуном-депо. *Біологія тварин*, (13, № 1-2), 340-346.
20. Aikawa, T., Miyazaki, Y., Shimatsu, T., Iizuka, K., & Nishimura, M. (2018). Clinical outcomes and complications after open reduction and internal fixation utilizing conventional plates in 65 distal radial and ulnar fractures of

miniature-and toy-breed dogs. *Veterinary and Comparative Orthopaedics and Traumatology*, 31(03), 214-217.

21. Allan, G., & Davies, S. (2018). Radiographic signs of joint disease in dogs and cats. *Textbook of veterinary diagnostic radiology*, 403.

22. Baltzer, W. I., Cooley, S., Warnock, J. J., Nemanic, S., & Stieger-Vanegas, S. M. (2015). Augmentation of diaphyseal fractures of the radius and ulna in toy breed dogs using a free autogenous omental graft and bone plating. *Veterinary and Comparative Orthopaedics and Traumatology*, 28(02), 131-139.

23. Bartoníček, J. (2010). Early history of operative treatment of fractures. *Archives of orthopaedic and trauma surgery*, 130(11), 1385-1396.

24. Bierens, D., Unis, M. D., Cabrera, S. Y., Kass, P. H., Owen, T. J., & Mueller, M. G. (2017). Radius and ulna fracture repair with the IMEX miniature circular external skeletal fixation system in 37 small and toy breed dogs: A retrospective study. *Veterinary Surgery*, 46(4), 587-595.

25. Bhikane, A. U., Kedar, K. S., Jadhav, R. K., Chavhan, S. G., & Wankhede, Y. M. Successful therapeutic management of onion toxicosis induced hemolytic anaemia in bovine.

26. Bojanić, K., Acke, E., & Jones, B. R. (2011). Congenital hypothyroidism of dogs and cats: a review. *New Zealand veterinary journal*, 59(3), 115-122.

27. Breur, G. J., Lambrechts, N. E., & Todhunter, R. J. (2012). Orthopaedic Traits. *The Genetics of the Dog*, 136.

28. Colao, A., Barkan, A. L., & Scarpa, R. (2005). Growth Hormone/Insulin-Like Growth Factor-I System and Connective Tissues: Basic Aspects and Clinical Implications. *Rheumatic Disease Clinics*, 31(1), 29-42.

29. Cosenza, G., Reif, U., & Martini, F. M. (2015). Tibial plateau levelling osteotomy in 69 small breed dogs using conically coupled 1.9/2.5 mm locking plates. *Veterinary and Comparative Orthopaedics and Traumatology*, 28(05), 347-354.

30. Craig, L. E., Dittmer, K. E., & Thompson, K. G. (2015). Bones and joints. *Jubb, Kennedy, and Palmer's pathology of domestic animals*, 1, 16-163.

31. Done, S., Williamson, S. M., & Strugnell, B. W. (2012). Nervous and locomotor systems. *Diseases of swine*, 10, 304-305.
32. Everts, R. E., Hazewinkel, H. A. W., Rothuizen, J., & Van Oost, B. A. (2000). Bone disorders in the dog: A review of modern genetic strategies to find the underlying causes. *Veterinary Quarterly*, 22(2), 63-70.
33. Hankenson, K. D., Cavaliere, C. M., & Frank, R. P. (2002). Animal models of skeletal disease. *Handbook of Laboratory Animal Science: Animal Models, Volume II*, 2, 183.
34. Halcrow, S. E., Miller, M. J., Snoddy, A. M. E., Fan, W., & Pechenkina, K. (2020). Growing up different in Neolithic China: A contextualised case study and differential diagnosis of a young adult with skeletal dysplasia. *International Journal of Paleopathology*, 28, 6-19.
35. Heard, D. (2010). Crocodilians. In *BSAVA manual of exotic pets* (pp. 235-248). BSAVA Library.
36. Hudson, C. C., Lewis, D. D., & Pozzi, A. (2012). Minimally invasive plate osteosynthesis in small animals: radius and ulna fractures. *Veterinary Clinics: Small Animal Practice*, 42(5), 983-996.
37. Gibert, S., G. R. Ragetly, and R. J. Boudrieau (2015). Locking compression plate stabilization of 20 distal radial and ulnar fractures in toy and miniature breed dogs." *Veterinary and Comparative Orthopaedics and Traumatology*, 28, 441-447.
38. Gubin, A. V., Borzunov, D. Y., Marchenkova, L. O., Malkova, T. A., & Smirnova, I. L. (2016). Contribution of GA Ilizarov to bone reconstruction: historical achievements and state of the art. *Strategies in Trauma and Limb Reconstruction*, 11(3), 145-152.
39. Kang, B. J., Ryu, H. H., Park, S., Kim, Y., Kweon, O. K., & Hayashi, K. (2016). Clinical evaluation of a mini locking plate system for fracture repair of the radius and ulna in miniature breed dogs. *Veterinary and Comparative Orthopaedics and Traumatology*, 29(06), 522-527.

40. Kennedy, P. C., & Palmer, N. (2013). *Pathology of domestic animals*. Academic Press.
41. Libardoni, R. D. N., Serafini, G. M. C., Oliveira, C. D., Schimites, P. I., Chaves, R. O., Feranti, J. P. S., ... & Soares, A. V. (2016). Appendicular fractures of traumatic etiology in dogs: 955 cases (2004-2013). *Ciência Rural*, *46*, 542-546.
42. Li, Y., Chen, S. K., Li, L., Qin, L., Wang, X. L., & Lai, Y. X. (2015). Bone defect animal models for testing efficacy of bone substitute biomaterials. *Journal of orthopaedic translation*, *3*(3), 95-104.
43. Manchi, G., Brunberg, M. M., Shahid, M., Al Aiyan, A., Chow, E., Brunberg, L., & Stein, S. (2017). Radial and ulnar fracture treatment with paraosseous clamp-cerclage stabilisation technique in 17 toy breed dogs. *Veterinary Record Open*, *4*(1), e000194.
44. Mankin, H. J. (2013). *Rare Genetic Disorders That Affect the Skeleton*. AuthorHouse.
45. McCartney, W., Kiss, K., & Robertson, I. (2010). Treatment of distal radial/ulnar fractures in 17 toy breed dogs. *The Veterinary Record*, *166*(14), 430.
46. McLaughlin, R. M., Pool, R. R., & Todd Trostel, R. R. (2003). Canine elbow dysplasia: incidence, diagnosis, treatment, and prognosis. *Compendium on Continuing Education for the Practicing Veterinarian*, *25*(10), 763-773.
47. Meeson R.L., Davidson C., Arthurs G.I. (2011). Soft-tissue injuries associated with cast application for distal limb orthopaedic conditions. *Vet Comp Orthop Traumatol.*,*24*, 126–131.
48. Minar, M., Hwang, Y., Park, M., Kim, S., Oh, C., Choi, S., & Kim, G. (2013). Retrospective study on fractures in dogs. *Journal of Biomedical Research*, *14*(3), 140-144.
49. Oviawe, E. I., Yakubu, A. S., Buhari, S., & Mayaki, A. M. (2017). Radiographic Finding of Radial Hemimelia in a 6-Day-Old West African Dwarf Goat with a Fractured Ulna. *Austin Journal of Radiology*, *4*(1), 6-8.
50. Pandey, S., & Pandey, K. A. (2018). *Clinical orthopedic diagnosis*. Jaypee brothers medical publishers.

51. Parent, R. D. A., Benamou, J., Gatineau, M., Clerfond, P., & Planté, J. (2017). Open reduction and cranial bone plate fixation of fractures involving the distal aspect of the radius and ulna in miniature-and toy-breed dogs: 102 cases (2008–2015). *Journal of the American Veterinary Medical Association*, 250(12), 1419-1426.

52. Peng, L. H., Ko, C. H., Siu, S. W., Koon, C. M., Yue, G. L., Cheng, W. H., ... & Leung, P. C. (2010). In vitro & in vivo assessment of a herbal formula used topically for bone fracture treatment. *Journal of ethnopharmacology*, 131(2), 282-289.

53. Piras, L., Cappellari, F., Peirone, B., & Ferretti, A. (2011). Treatment of fractures of the distal radius and ulna in toy breed dogs with circular external skeletal fixation: a retrospective study. *Veterinary and comparative orthopaedics and traumatology*, 24(03), 228-235.

54. Popkov, A. V., Kononovich, N. A., Gorbach, E. N., Tverdokhlebov, S. I., Irianov, Y. M., & Popkov, D. A. (2014). Bone healing by using Ilizarov external fixation combined with flexible intramedullary nailing versus Ilizarov external fixation alone in the repair of tibial shaft fractures: experimental study. *The Scientific World Journal*, 2014.

55. Pozzi, A., Hudson, C. C., Gauthier, C. M., & Lewis, D. D. (2013). Retrospective comparison of minimally invasive plate osteosynthesis and open reduction and internal fixation of radius-ulna fractures in dogs. *Veterinary Surgery*, 42(1), 19-27.

56. Ramírez, J. M., & Macías, C. (2016). Conventional bone plate fixation of distal radius and ulna fractures in toy breed dogs. *Australian Veterinary Journal*, 94(3), 76-80.

57. Ree, J. J., Baltzer, W. I., & Nemanic, S. (2018). Randomized, controlled, prospective clinical trial of autologous greater omentum free graft versus autogenous cancellous bone graft in radial and ulnar fractures in miniature breed dogs. *Veterinary Surgery*, 47(3), 392-405.

58. Reichert, J. C., Epari, D. R., Wullschleger, M. E., Saifzadeh, S., Steck, R., Lienau, J., ... & Hutmacher, D. W. (2010). Establishment of a preclinical ovine model for tibial segmental bone defect repair by applying bone tissue engineering strategies. *Tissue Engineering Part B: Reviews*, 16(1), 93-104.

59. Rooney, N., Pead, M., & Sargan, D. (2009). *Pedigree dog breeding in the UK: a major welfare concern?*. Hosham, UK: Royal Society for the Prevention of Cruelty to Animals.

60. Rothschild, B. M., Schultze, H. P., & Pellegrini, R. (2013). Osseous and other hard tissue pathologies in turtles and abnormalities of mineral deposition. In *Morphology and evolution of turtles* (pp. 501-534). Springer, Dordrecht.

61. Sande, R. D., Alexander, J. E., Spencer, G. R., Padgett, G. A., & Davis, W. C. (1982). Dwarfism in Alaskan malamutes: a disease resembling metaphyseal dysplasia in human beings. *The American Journal of Pathology*, 106(2), 224.

62. Schmoekel, H. G., Weber, F. E., Schense, J. C., Grätz, K. W., Schawalder, P., & Hubbell, J. A. (2005). Bone repair with a form of BMP-2 engineered for incorporation into fibrin cell ingrowth matrices. *Biotechnology and bioengineering*, 89(3), 253-262.

63. Thrall, D. E. (2017). Nearly all neoplastic and inflammatory bone lesions have. *Textbook of Veterinary Diagnostic Radiology-E-Book*, 390.

64. Yu, J., DeCamp, C. E., & Rooks, R. (2011). Improving surgical reduction in radial fractures using a 'dowel' pinning technique in miniature and toy breed dogs. *Veterinary and comparative orthopaedics and traumatology*, 24(01), 45-49.

65. Watrous, G. K., & Moens, N. M. (2017). Cuttable plate fixation for small breed dogs with radius and ulna fractures: retrospective study of 31 dogs. *The Canadian Veterinary Journal*, 58(4), 377.

66. Wisner, E. R. (2013). The radiographic aspects of developmental skeletal. *Textbook of Veterinary Diagnostic Radiology-E-Book*, 267.

67. Witte, P. G., & Scott, H. W. (2014). Tibial plateau leveling osteotomy in small breed dogs with high tibial plateau angles using a 4-hole 1.9/2.5 mm locking T-plate. *Veterinary surgery*, 43(5), 549-557.

6. ДОДАТКИ

МІНІСТЕРСТВО ОСВІТИ І НАУКИ УКРАЇНИ

ДНІПРОВСЬКИЙ ДЕРЖАВНИЙ АГРАРНО-ЕКОНОМІЧНИЙ УНІВЕРСИТЕТ

ФАКУЛЬТЕТ ВЕТЕРИНАРНОЇ МЕДИЦИНИ

НАУКОВО-ДОСЛІДНИЙ ЦЕНТР БІОБЕЗПЕКИ ТА ЕКОЛОГІЧНОГО

КОНТРОЛЮ РЕСУРСІВ АПК

BIOSAFETY CENTRE

ТОВ «ПЛАЗМА 2016»

МАТЕРІАЛИ

VII Міжнародної науково-практичної конференції

викладачів і здобувачів вищої освіти

**АКТУАЛЬНІ АСПЕКТИ БІОЛОГІЇ ТВАРИН,
ВЕТЕРИНАРНОЇ МЕДИЦИНИ ТА
ВЕТЕРИНАРНО-САНИТАРНОЇ ЕКСПЕРТИЗИ**

16-17 червня 2022 р.

м. Дніпро

УДК 619:636

Актуальні аспекти біології тварин, ветеринарної медицини та ветеринарно-санітарної експертизи: матеріали VII Міжнародної науково-практичної конференції викладачів і здобувачів вищої освіти (м. Дніпро, 16-17 червня 2022 р.). – Дніпро, 2022. – 181 с.

Викладено матеріали VII Міжнародної науково-практичної конференції викладачів і здобувачів вищої освіти «Актуальні аспекти біології тварин, ветеринарної медицини та ветеринарно-санітарної експертизи» з найбільш важливих напрямків сучасної ветеринарної медицини та ветеринарно-санітарної експертизи, яка відбулася 16-17 червня 2022 р.

Посвідчення про реєстрацію: № 202 від 08 червня 2022 р.

Редакційна колегія:

І. Бібен, Д. Масюк, В. Недзвецький, R. Baselga, A. Benito, J. Arnal, G. Baydas, R. Pogranichniy, I. Kowalewska-Luczak, E. Czerniawska-Piątkowska, М. Лєшова, В. Зажарський, Л. Степченко, Н. Зажарська, Н. Сулова, С. Масліков, Л. Галузіна, А. Кокарєв

Відповідальність за зміст і достовірність публікації несуть автори наукових доповідей і повідомлень.

© Дніпровський державний аграрно-економічний університет, 2022

Хіцька О.А., Джміль В.І., Литвин А.В. ОЦІНКА ЯКОСТІ ТА БЕЗПЕЧНОСТІ СІРКОВОЇ МАСИ З КУРАГОЮ ВІД РІЗНОГО ВИРОБНИКА	166
Хорольський А. А. СЕЗОННА ДИНАМІКА ПАСАЛУРОЗУ КРОЛІВ ЗА РЕЗУЛЬТАТАМИ ГЕЛЬМІНТООВОСКОПІЧНИХ ДОСЛІДЖЕНЬ	167
Шевченко В.В., Білий Д.Д. АНАЛІЗ СПОСОБІВ ОСТЕОСИНТЕЗУ У СОБАК	169
Шевченко О.О., Бородиня В.І. ДІАГНОСТИКА ЗАКУПОРЮВАННЯ ЯЙЦЕПРОВІДІВ У НЕПЛІДНИХ КОБИЛ У КЛІНІЧНИХ УМОВАХ	171
Шулешко О.О., Терновой О.В. АТОНІЯ КИШЕЧНИКУ У МУРЧАКІВ: ПРИЧИНИ, СХЕМИ ЛІКУВАННЯ	172
Шулешко О.О., Федорович В. ДІАГНОСТИКА НОВОУТВОРЕНЬ МОЛОЧНОЇ ЗАЛОЗИ У КШОК	174

до 12 місяців пік екстенсивності та інтенсивності пасалурозної інвазії зареєстровано влітку (46,67 % та $13,36 \pm 0,96$ яєць відповідно) та восени (50,00 % та $12,47 \pm 1,29$ яєць відповідно). Найнижчі показники EI та II встановлено взимку – 26,67 % та $4,50 \pm 0,53$ яєць відповідно. Водночас, навесні показники екстенсивності та інтенсивності пасалурозної інвазії незначно зростають і становлять 30,00 % та $5,11 \pm 0,87$ яєць відповідно. У кролів старших 12 місяців пік екстенсивності та інтенсивності пасалурозної інвазії, також, зареєстровано влітку (30,00 % та $9,44 \pm 1,19$ яєць відповідно) та восени (40,00 % та $8,92 \pm 1,01$ яєць відповідно).

У зимово-весняний період року показники інвазованості тварин поступово знижувалися і становили: EI – від 20,00 до 13,33 %, II – від $3,17 \pm 0,70$ до $2,25 \pm 0,25$ яєць.

Узагальнюючі отримані дані відносно сезонної динаміки можна зазначити, що за результатами гельмінтоовоскопічних досліджень пік екстенсивності та інтенсивності інвазії відбувався влітку (28,33 % та $9,88 \pm 0,77$ яєць відповідно) та восени (30,83 % та $9,73 \pm 0,81$ яєць відповідно) (рис.)

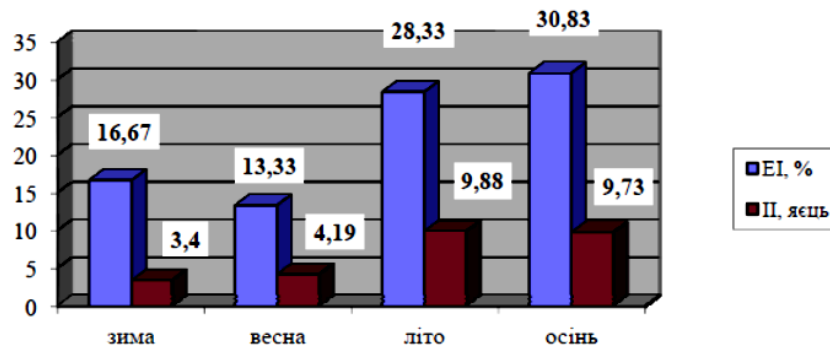


Рис. Сезонна динаміка пасалурозу кролів (за результатами гельмінтоовоскопічних досліджень)

Зниження показників інвазованості кролів яйцями пасалурисів зареєстровано взимку ($16,67$ % та $3,40 \pm 0,39$ яєць відповідно) та навесні ($13,33$ % та $4,19 \pm 0,59$ яєць відповідно).

Висновок. Сезонна динаміка пасалурозу кролів незалежно від віку тварин за результатами гельмінтоовоскопічних досліджень характеризується піком інвазії у літньо-осінній період року (EI від 3,33 до 50,0 %, II від 2,0 до $13,36 \pm 0,96$ яєць) зі зниженням показників інвазованості кролів у зимово-весняний період року (EI від 0 до 30,0 %, II від 0 до $5,11 \pm 0,87$ яєць).

АНАЛІЗ СПОСОБІВ ОСТЕОСИНТЕЗУ У СОБАК

Шевченко В.В., здобувач вищої освіти;

Білий Д.Д., д-р вет. наук, професор,

Дніпровський державний аграрно-економічний університет, м. Дніпро, Україна
dmdmbeliv@ukr.net

Актуальність. Проблема лікування переломів кісток залишається однією з найбільш актуальних у ветеринарній травматології і ортопедії, хоча за останні десятиріччя в цьому напрямі досягнуто значних успіхів. Різноманіття особливостей переломів кісток осевого та периферичного скелета, обумовлених у значній мірі їх локалізацією, спонукають до диференційованого і детального аналізу, удосконалення існуючих та розробки нових методик лікування тварин, використання ефективних засобів стимуляції остеосинтезу.

Мета дослідження – провести аналіз способів остеосинтезу, рекомендованих за переломів собакам дрібних порід.

Результати досліджень. У сучасній ветеринарній травматології і ортопедії постійно відбувається удосконалення методів фіксації відламків кісток. Однак, незважаючи на це, кількість ускладнень залишається високою. Значна їх частина пов'язана із введенням металоконструкцій (штифтів, шпиль, шурупів тощо).

Інтрамедулярний метод остеосинтезу мало ефективний при складних відламкових переломах із-за можливості «телескопування» відламків при навантаженні, таким чином виникає укорочення і ротація кістки в післяопераційному періоді. Одним з найсерйозніших і найбільш небезпечних ускладнень при даному методі фіксації може бути остеомієліт із можливим поширенням гнійно-некротичного процесу на весь кістково-мозковий канал.

Перспективним є блокуючий інтрамедулярний остеосинтез. При його виконанні не оголюється зона перелому, а репозиція здійснюється закрито.

Сучасні конструкції для накісткового остеосинтезу дозволяють отримувати стабільне зіставлення кісткових відламків без додаткової зовнішньої фіксації, відновлення осі і довжини кісті. Вони створюють необхідні: стан нерухомості і адаптацію кісткових відламків за рахунок жорсткості пластини і її міцної фіксації до кістки. Пластини кріпляться до кістки значною кількістю гвинтів, що дозволяє створити компресію відламків. Окрім прямих за формою пластин, застосовують «фігурні» пластини. Недоліком даного методу є: порушення внутрішньокісткового кровообігу, кісткового мозку, ендосту в великій кількості місць гвинтами, які проводяться через шари кістки. Метод вимагає широкого хірургічного доступу, що обумовлює значну крововтрату і високу небезпеку нагноєння. В результаті тривалого контакту пластини з кісткою ушкоджується окістя, порушується її кровопостачання з боку м'яких тканин. До того ж досягається лише одномоментна компресія під час операції.

Експериментально також застосовується хімічний остеосинтез полімерними адгезивами. Вони нетоксичні, швидко полімеризуються, розсмоктуються і виводять із-за організму. Проте їх присутність може впливати на перебіг регенераційних процесів Перевагу слід віддавати таким апаратам, конструкції яких дозволяють: докласти зусилля до відламків в будь-якому необхідному напрямку з метою повної репозиції свіжих і неправильно зрощених переломів; забезпечити міцну фіксацію із збереженням свободи в суглобах і функції кінцівки в цілому, що створює умови для зрощення перелому.

Найважливішими, вимогами методу, яким відповідають апарати зовнішньої фіксації є: біомеханічна обґрунтованість, варіабельність, максимальне збереження функції кінцівки, стабільна фіксація. Запас міцності фіксації повинен зберігати нерухомість кісткових відламків навіть при повному навантаженні кінцівки.

Сучасні принципи лікування переломів трубчастих кісток базуються на атравматичній техніці, ревазуляризації кісткових відламків і нерухомому з'єднанні відламків в правильному положенні, що забезпечує оптимальні умови для кісткоутворення. Вживання різних поєднань дій компресії, дистракції і стабільній фіксації за допомогою сучасних черезкісткових апаратів дозволяє успішно вирішувати багато складних завдань відновної хірургії, які раніше вважались невиліковними. За функціонально-клінічною ознакою черезкісткові апарати можна розділити на три групи, залежно від механічних впливів на кістки і суглоби. З точки зору механіки вони можуть бути призначені тільки для репозиції, лише для фіксації, або для того і іншого.

Висновки. Отже, проблема діагностики та лікування переломів кісток у дрібних та великих свійських тварин залишається актуальною, а для її вирішення необхідна подальша розробка відповідних теоретичних і практичних характеристик.

Анатомічні і морфологічні особливості кісткової тканини у собак карликових і дрібних порід суттєво звужують коло можливих способів остеосинтезу і спричиняють ускладнення за їх використання.